

Austausch einer alten Klasse V Komposit-Restauration

Verfahren/Studie von
Dr. Giuseppe Chiodera, Brescia – Italien



Dr. Chiodera studierte Zahnmedizin an der Universität Brescia.
Im Jahr 2004 gewann er ein Stipendium an der Kings College University of London.

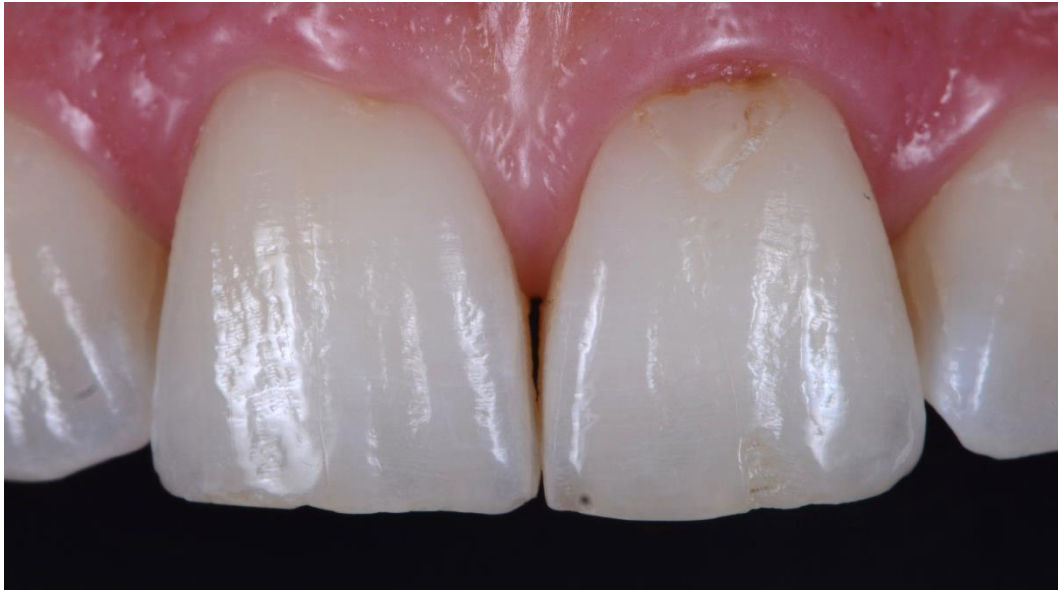
Mitglied von Style Italiano, Dr. Chiodera hat seit 2006 eine Privatpraxis in Italien und widmet sich hauptsächlich der restaurativen Zahnheilkunde und Endodontie .

Dr. Chiodera ist auch sehr aktiv als Autor von nationalen und internationalen Artikeln in Fachzeitschriften sowie als Dozent an vielen Universitäten.

Fallstudie

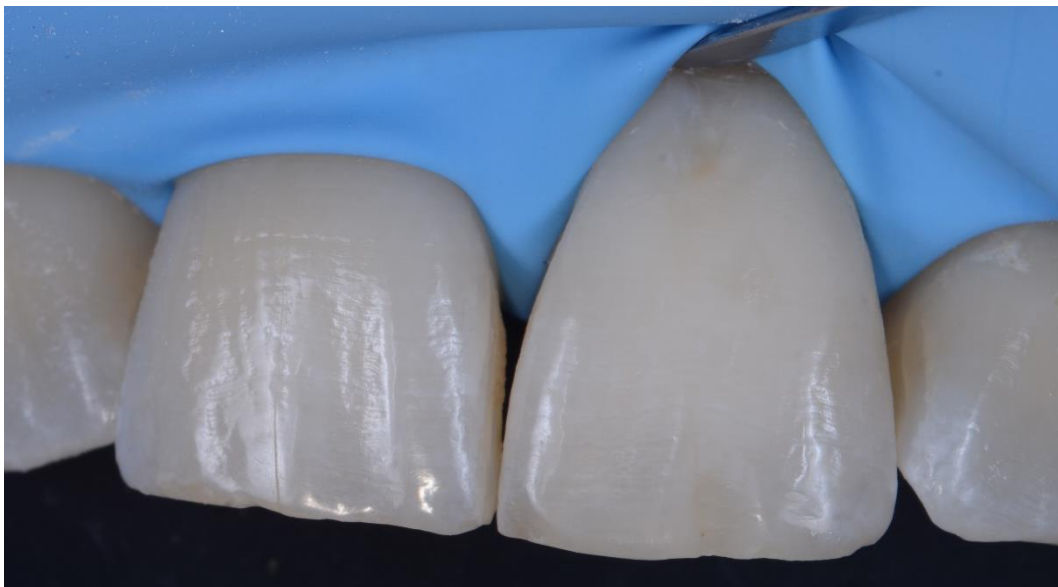
Ein 32-jähriger Patient kam zu uns für den Ersatz einer alten Klasse V Komposit-Restauration am Inzisiv 21.

In der folgenden Fallstudie zeigen wir die schrittweise Kompositrestauration mit der Unica anterior Frontzahnmatrize von Polydentia.



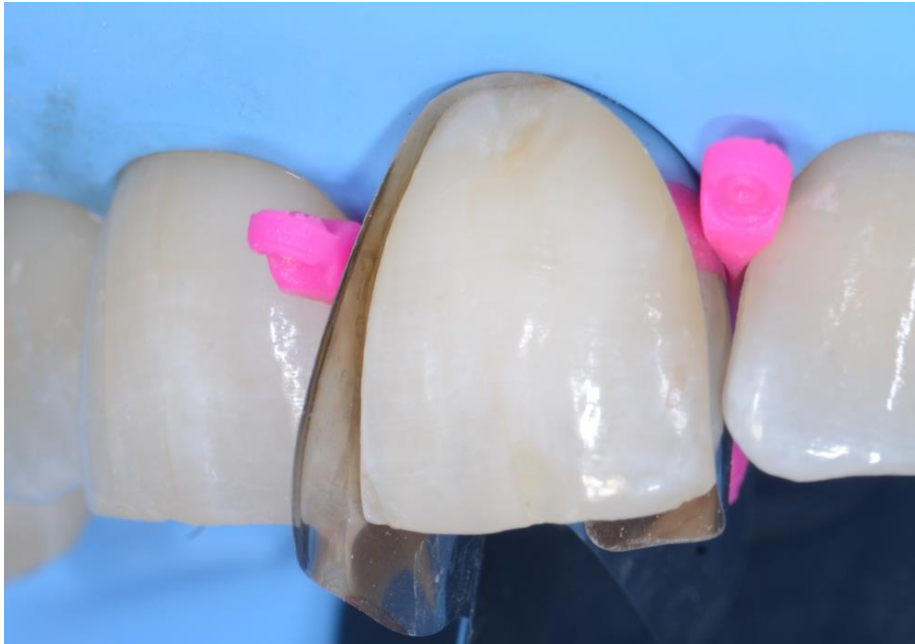01

Präoperative Ansicht der Inzisiven 11 und 21, welche die alte Klasse V Kompositrestauration auf #21 zeigt, die ersetzt werden sollte. Wir entschieden uns für die Entfernung des beschädigten Komposits, gefolgt von Sandstrahlen, Reinigung und Desinfektion, bevor wir das neue Komposit einsetzen.



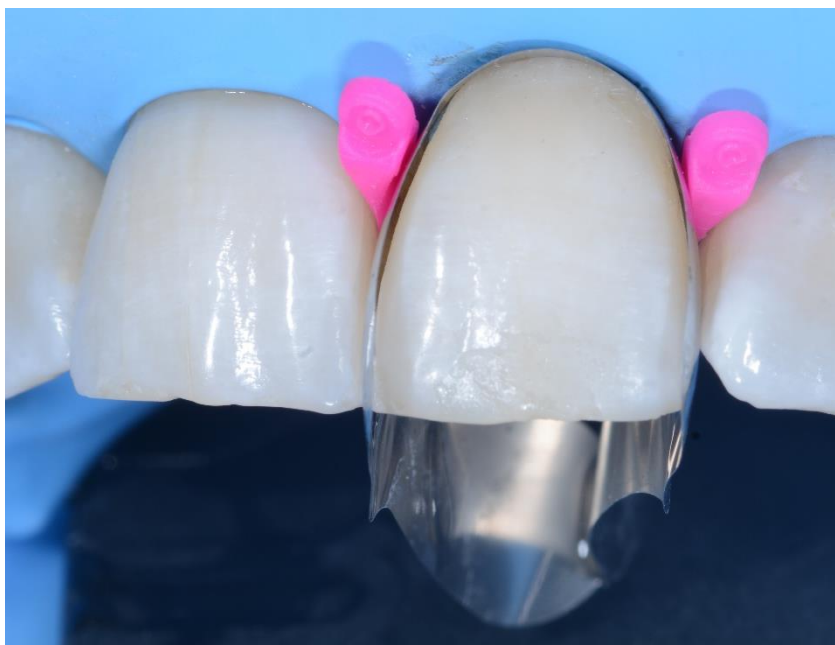02

Die klinische Situation nach Entfernung der alten Restauration, Reinigung und Desinfektion des Zervikalbereichs..



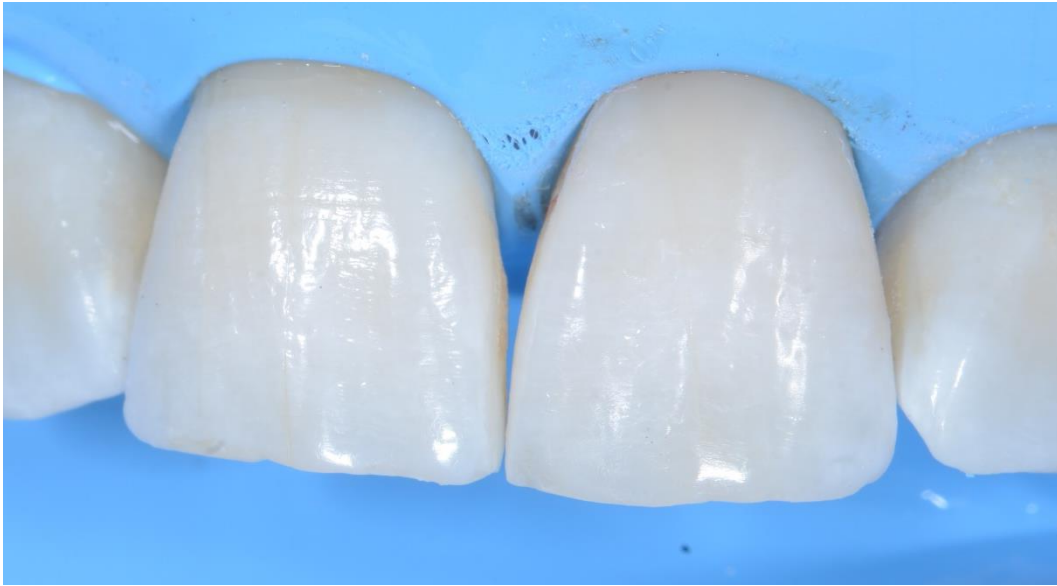03

Unica anterior Frontzahnmatrize wurde auf den Inzisiv 21 gesetzt und mit myWedges fixiert. Die konturierte Form der Matrix hilft dem Behandler, das zervikale Profil zu erkennen und zu visualisieren, bevor er mit der Restauration fortfahren kann. Der anatomisch geformte Zervikalkragen erlaubt zudem einen bequemen Zugang zum Operationsfeld.



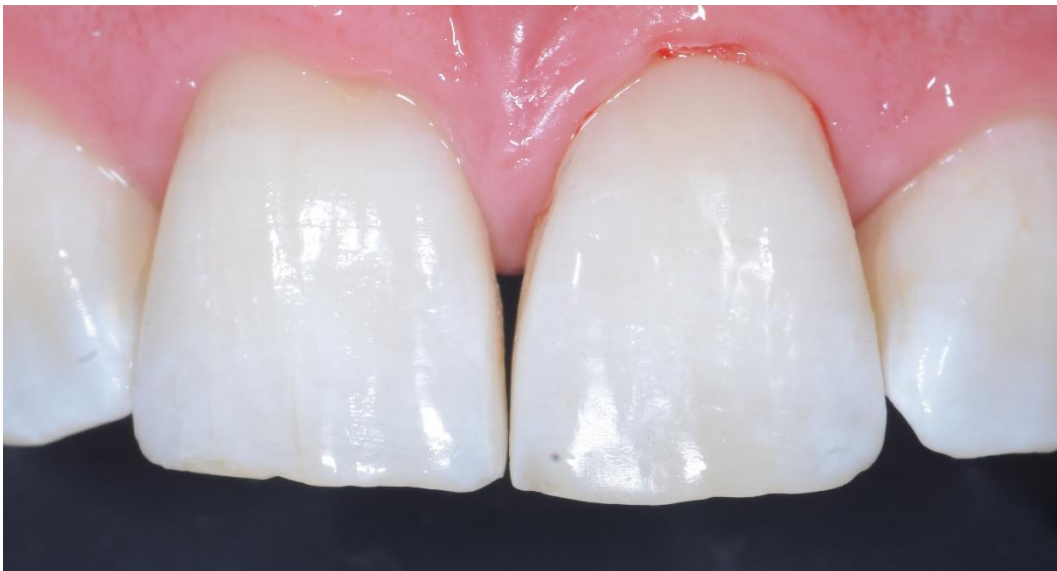04

Die klinische Situation nach der Kompositrestauration des Zervikalbereichs.



05

Inzisiv 21 nach Entfernung der Unica Frontzahnmatrize und der Keile.



06

Unmittelbare postoperative Situation nach Entfernung des Kofferdams, Konturierung der Restauration und Politur. Die konturierte Form der Matrize gewährleistet eine exakte Rekonstruktion der zervikalen Morphologie bei minimalem Finish.

Schlussfolgerung

Bei ästhetischen Restaurationen steht die optimale Rekonstruktion des Zahnprofils im Vordergrund. Bei Restaurationen der Klasse V hilft die konturierte Form der Matrize dem Behandler, das zervikale Profil zu erkennen und zu visualisieren, bevor er mit der Behandlung beginnt. Der anatomisch geformte Zervikalkragen ermöglicht zudem einen bequemen Zugang zum Operationsfeld.

