

Restauration de classe II de la deuxième prémolaire

Procédure/étude de
Dr Giuseppe Chiodera, Brescia - Italie

myQuickmat Forte kit



Dr Chiodera est diplômé de médecine dentaire de l'université de Brescia.
En 2004, une bourse du Kings College, Université de Londres, lui est accordée.

Membre de Style Italiano, Dr Chiodera dirige depuis 2006 un cabinet privé en Italie spécialisé en odontologie conservatrice et endodontie.

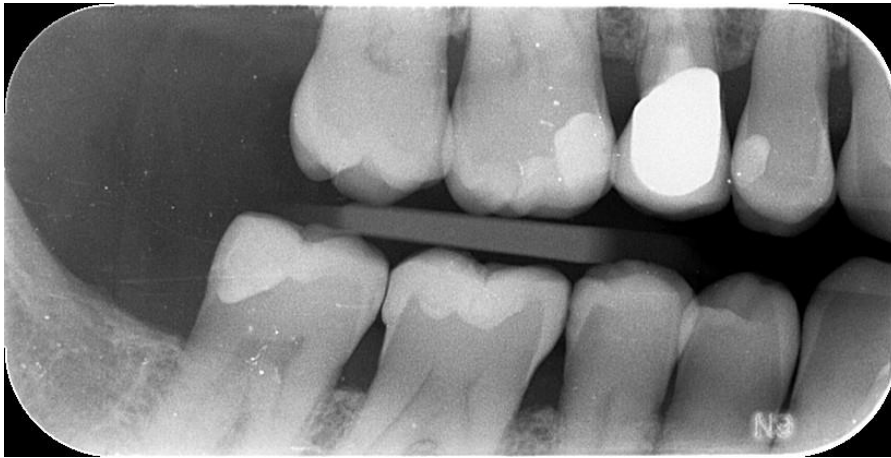Dr Chiodera rédige aussi de nombreux articles pour des revues nationales et internationales et enseigne dans plusieurs universités.

Étude de cas

Un patient âgé de 50 ans sans pathologie particulière se présente dans notre cabinet pour un contrôle périodique ; la radio révèle une lésion carieuse sur la prémolaire 45 distale.

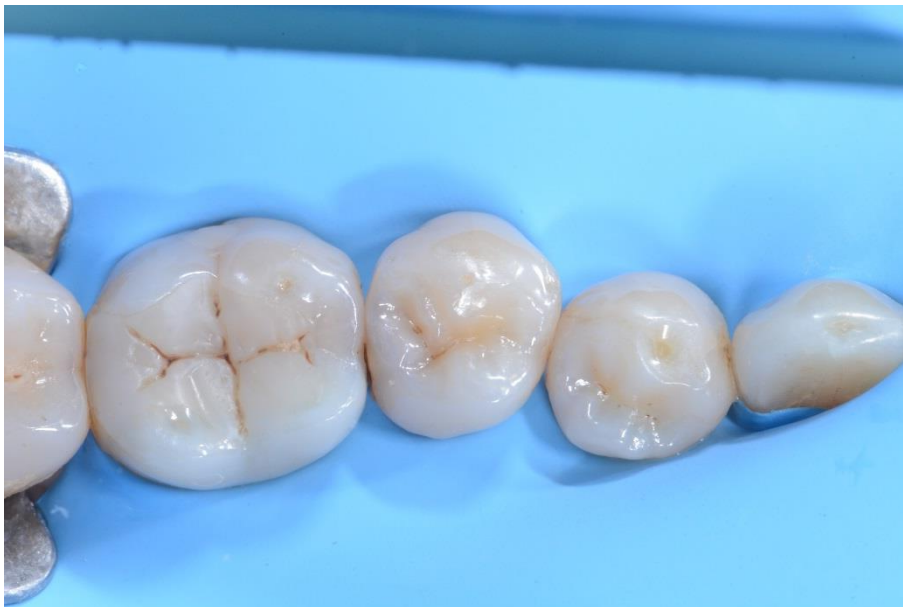Le cas étudié montre étape par étape la restauration directe en composite avec le kit myQuickmat Forte de Polydentia.

01

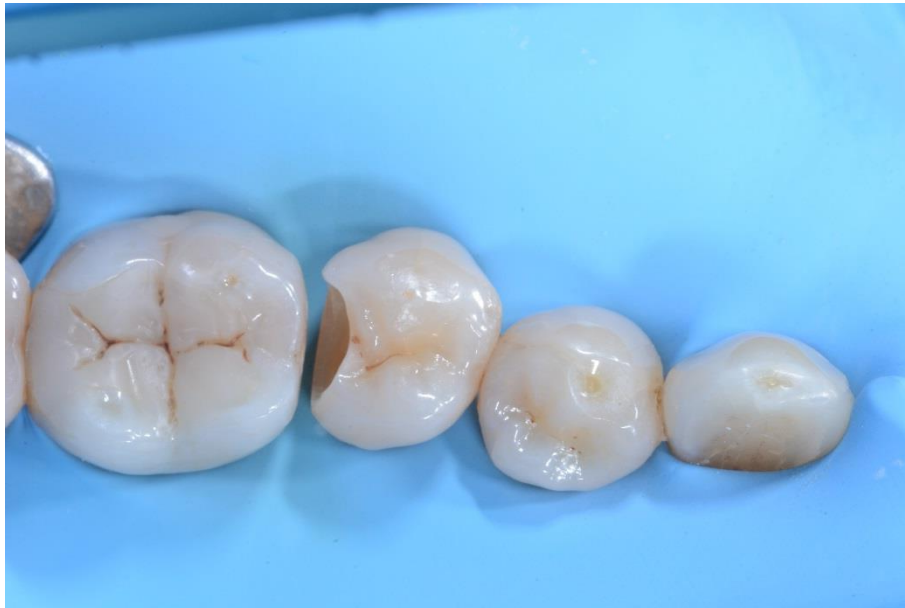

Radio pré-opératoire.

02

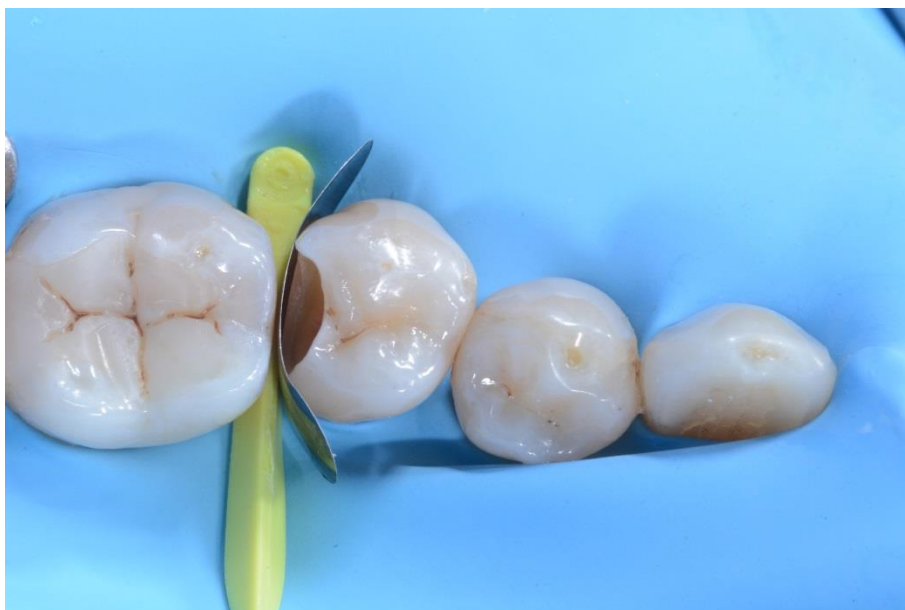

Quadrant isolé.



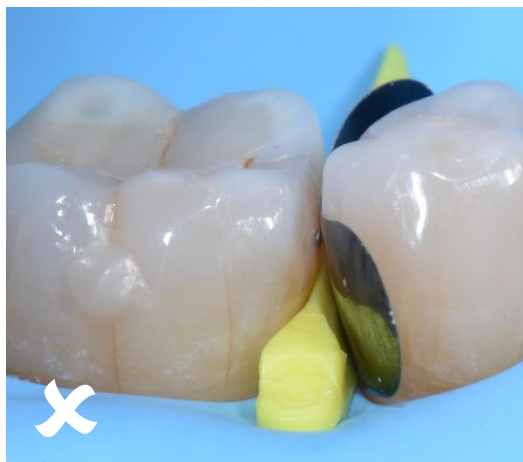03

Cavité après préparation, nettoyage, élimination de la carie et désinfection.

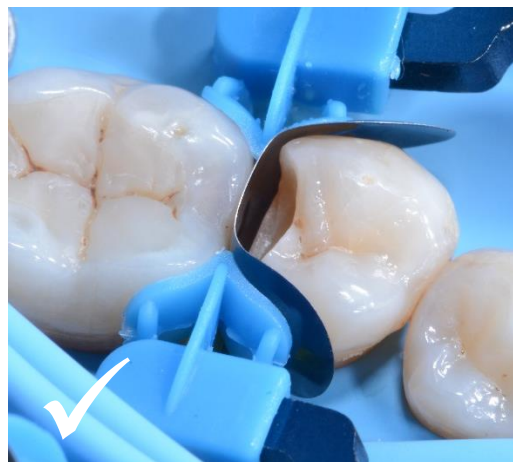

04

Prémolaire 45 dotée d'une matrice sectorielle LumiContrast et myWedge.

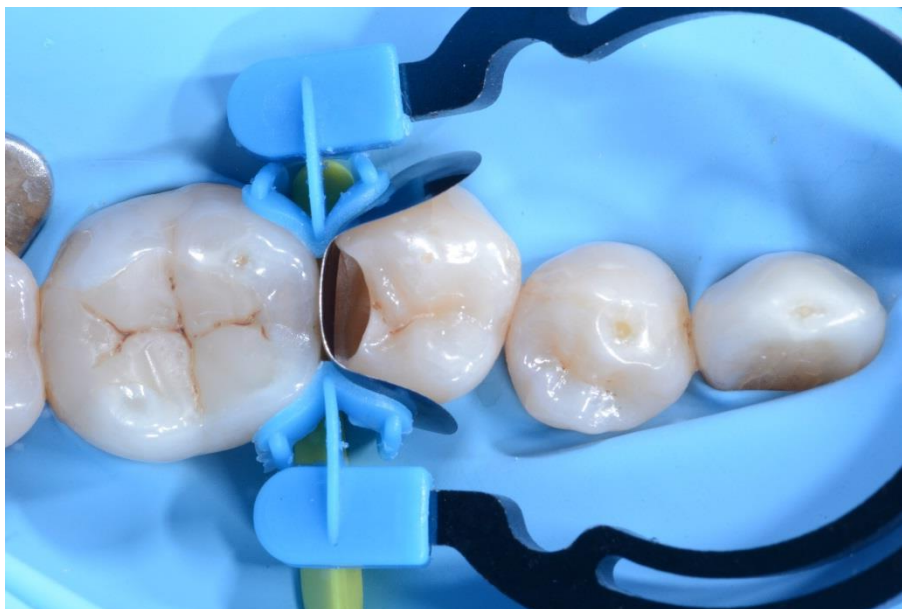

05 Positionnement incorrect de la bande matricielle.



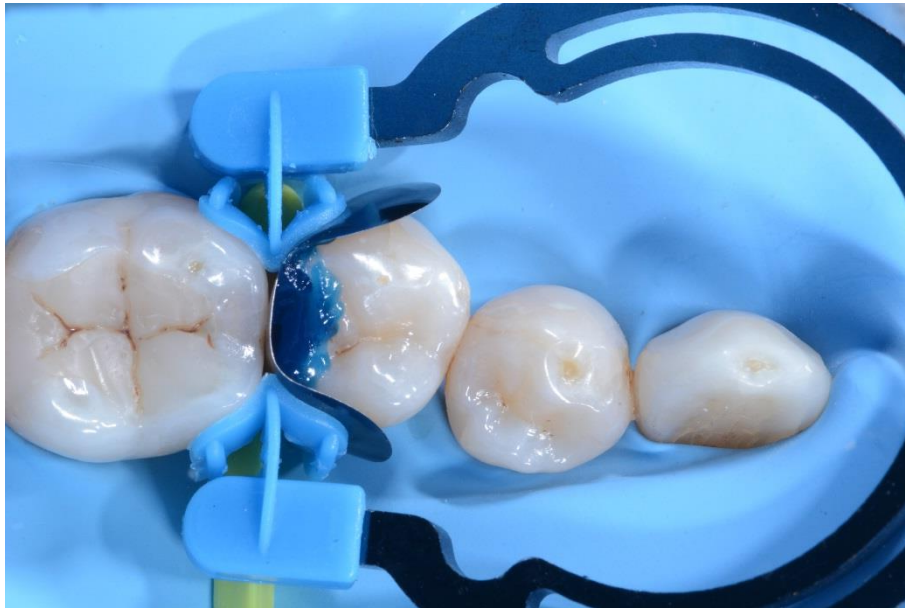
Positionnement correct de la bande matricielle..

Le positionnement correct de la matrice sectorielle LumiContrast est essentiel pour le succès de la restauration des parois proximales ; l'image à gauche montre le positionnement incorrect de la bande matricielle ; pour une restauration optimale du point de contact, la bande matricielle doit dépasser la couronne proximale comme montré sur l'image à droite.



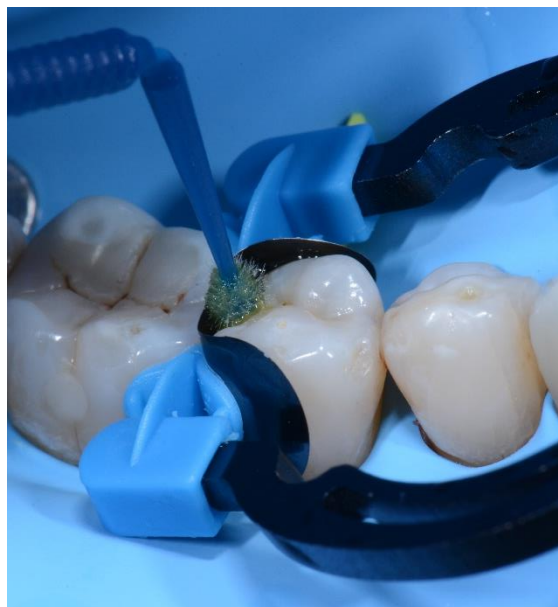06

Cavité dotée de myRing Forte, myWedge et de la matrice sectorielle LumiContrast. myRing Forte entoure délicatement la bande matricielle, permettant ainsi une restauration fidèle du point de contact.



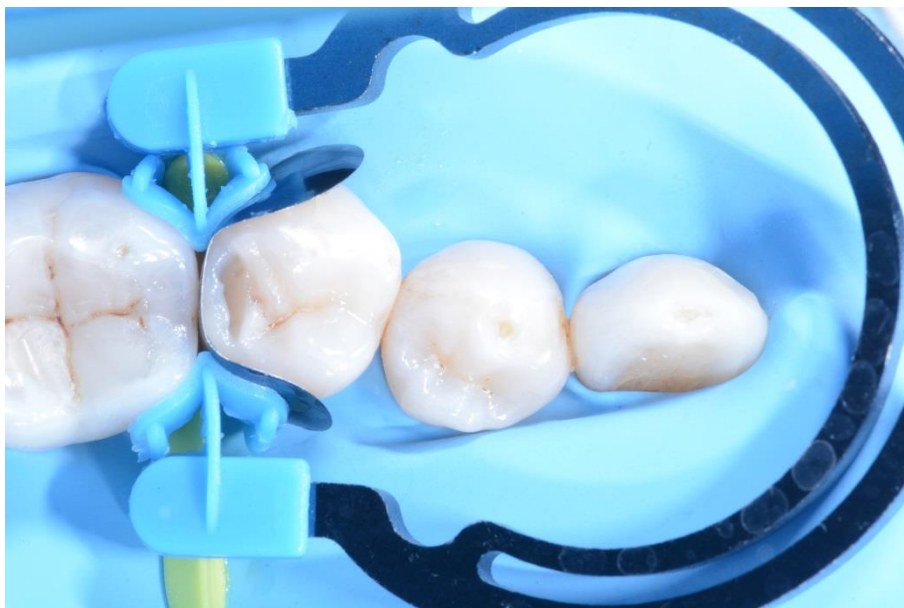07

Mordançage de la cavité.



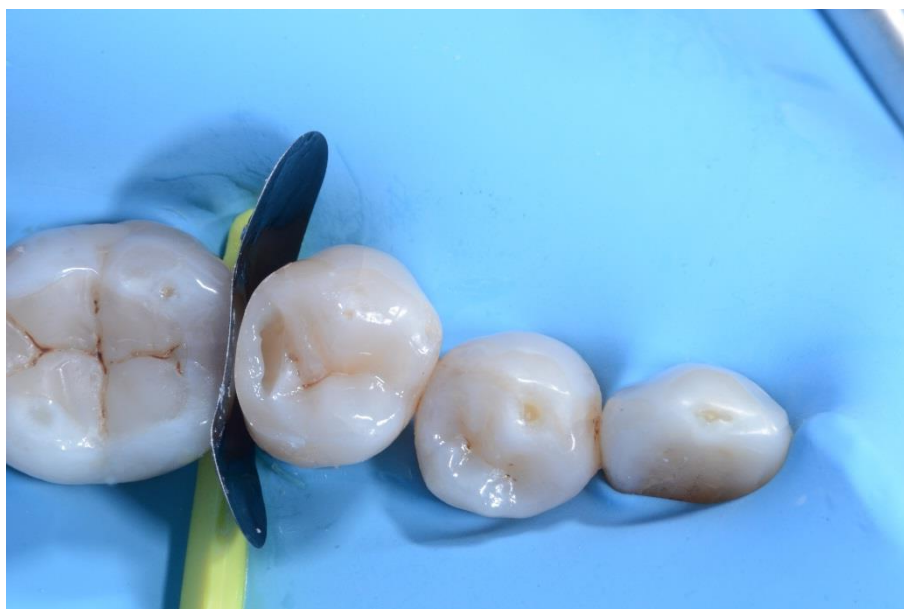08

Application de l'adhésif.



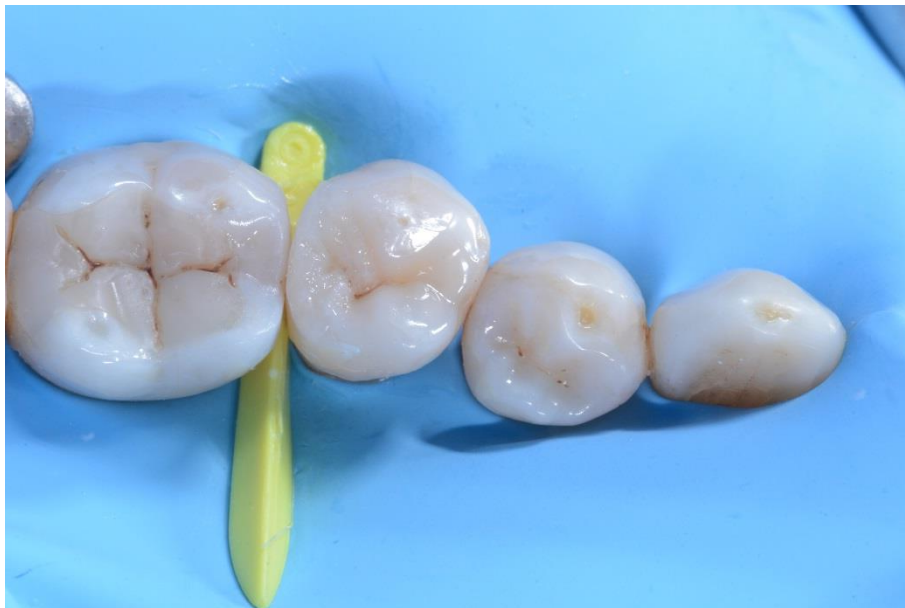09

Restauration de la paroi distale interproximale.



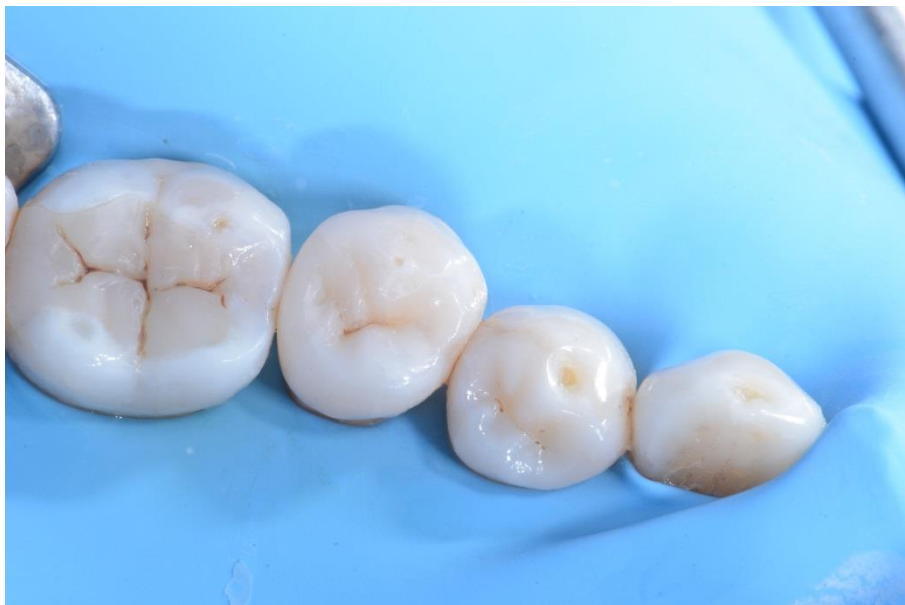10

45 après restauration de la paroi distale interproximale, retrait de myRing Forte et de la matrice sectorielle LumiContrast.



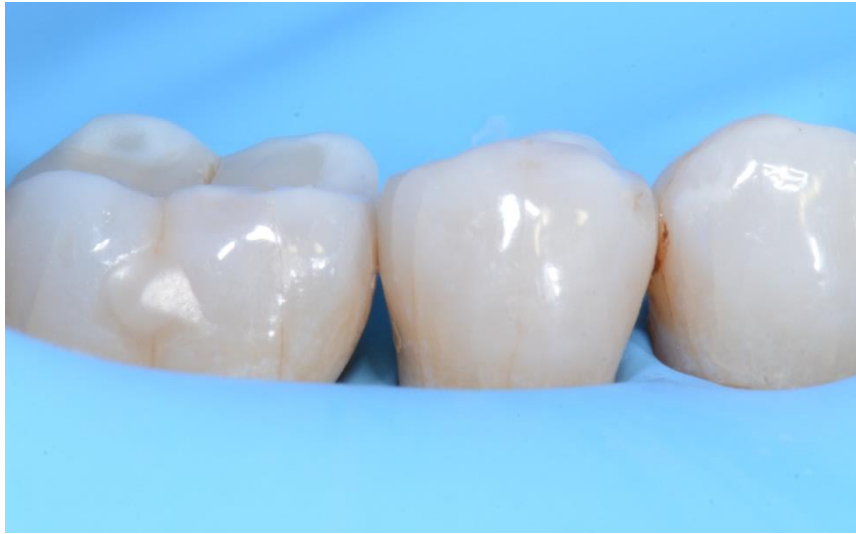11

Cavité occlusale remplie de composite avant la finition et le polissage.



12

Vue post-opératoire de la restauration.



13

Vue post-opératoire latérale de la restauration.

Conclusion

Le kit myQuickmat Forte de Polydentia est un système très efficace pour les restaurations postérieures de classe II.

Le kit myQuickmat Forte fournit un anneau puissant qui garantit une séparation efficace des dents. Les extrémités de myRing Forte enveloppent la matrice tout en douceur. En combinaison avec le coin myWedge, elles permettent une adaptation parfaite de la matrice et des conditions idéales pour une restauration fidèle du point de contact.