



polydentia
swiss manufacture 

FALLSTUDIE

Direkte Kompositverblendungen mit Unica Proximal

mit freundlicher Genehmigung von
Dr. Mohammed Al Hasani
Irak



Dr. Mohammed Al Hasani, Irak



Dr. Al Hasani schloss sein Studium der Zahnheilkunde an der Universität Babylon 2017 ab.

Er besuchte zahlreiche nationale und internationale Kurse für restaurative Zahnheilkunde, wobei er sich vor allem auf direkte Kompositrestaurationen konzentrierte.

Im Jahr 2020 schloss er einen professionellen Diplomkurs von StyleItaliano im Irak ab.

Dr. Al Hasani unterrichtet derzeit Kurse für direkte Kompositrestaurationen, wobei er sich auf posteriore Kompositrestaurationen konzentriert und seine berufliche Leidenschaft innerhalb und außerhalb des Iraks teilt.

Verwendetes Produkt

Die in diesem klinischen Fall verwendeten Polydentia-Produkte sind:



Unica Proximal

Frontzahnmatrizen



myWedge

Interproximale Keile aus Kunststoff

Direkte Kompositverblendungen mit Unica Proximal

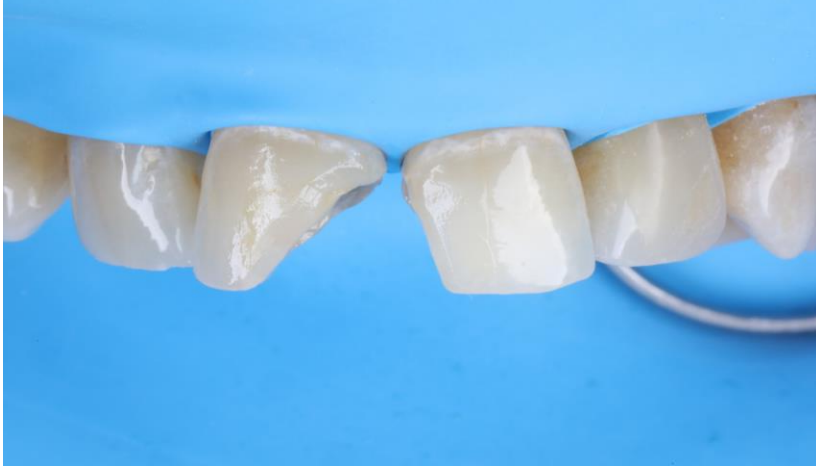Klinischer Fall

Der Patient kam zur ästhetischen Rehabilitation in die Praxis; die Analyse ergab alte und beschädigte Kompositrestaurationen, die an den Schneidezähnen 11 und 21 ersetzt werden mussten.

Der folgende Fall beschreibt Schritt für Schritt eine direkte Kompositrestauration mit Unica Proximal.



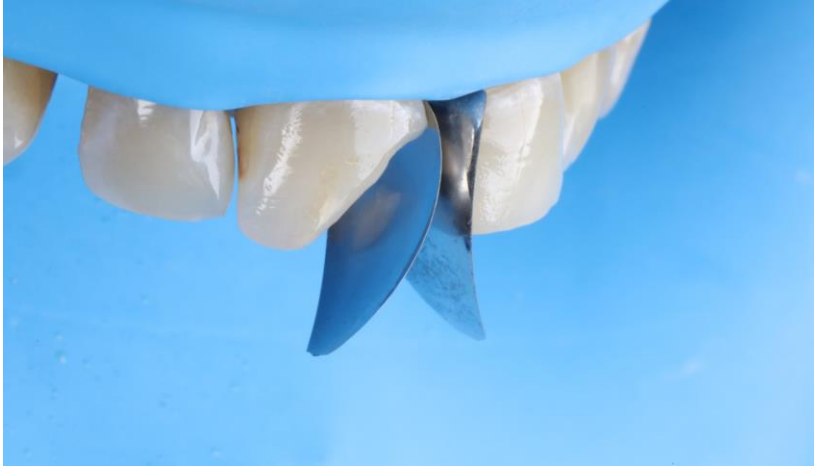
01



Präoperative Ansicht der zentralen Schneidezähne 11 und 21 unter Isolierung. Zunächst wurden die alten Restaurationen entfernt und das Operationsfeld gereinigt und desinfiziert.



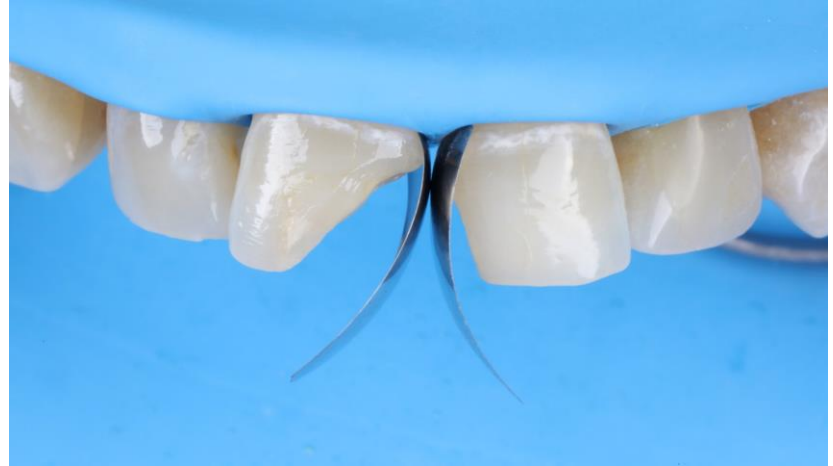02



Unica Proximal-Frontzahnmatrizen wurden an den Schneidezähnen 11 und 21 platziert.

Die für die Frontzähne optimierte Form ermöglicht eine bessere Sichtbarkeit und einen besseren Zugang zum Operationsfeld als andere Lösungen, wie z. B. eine posteriore Restauration.

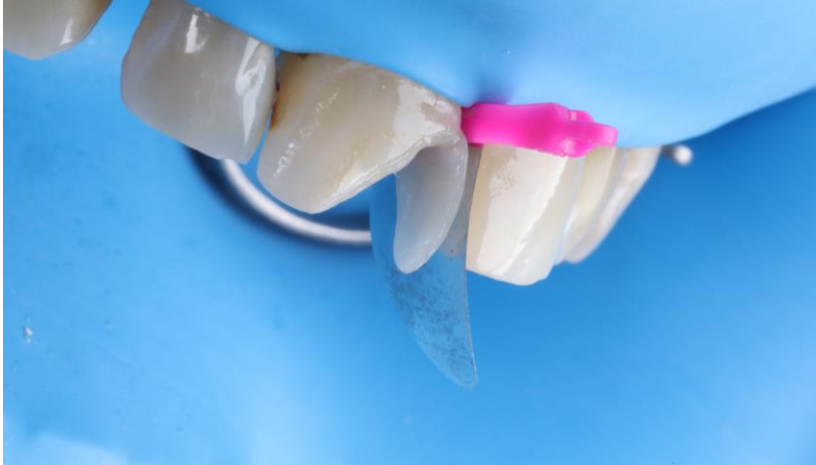03



Die selbststabilisierenden Eigenschaften der Matrizen erfordern keine Keile, um in Position zu bleiben.

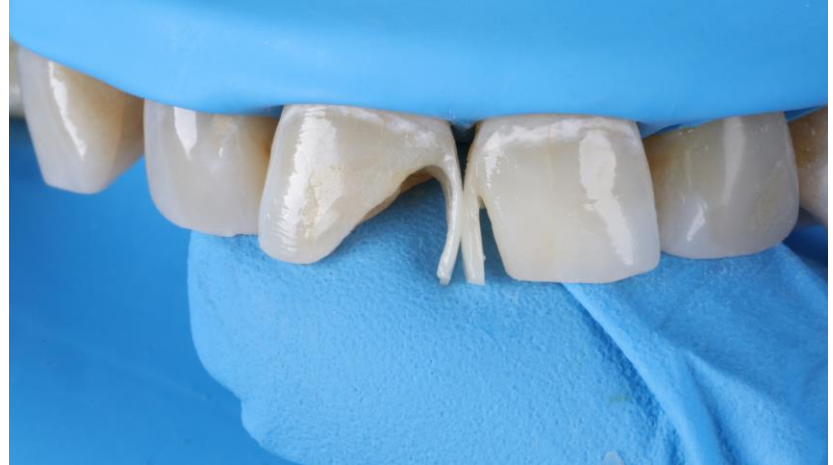

04



Die proximale Wand von Schneidezahn 11 wurde zuerst restauriert; anschließend wurde ein myWedge verwendet, um die Stabilität der Matrize zu verbessern. Die hohle V-Form ermöglicht es dem Keil, sich zu komprimieren und an die interproximale Anatomie des Zahns anzupassen, ohne die proximale Kontur zu beeinträchtigen.

05



Schneidezähne 11 und 21 nach der Restauration der proximalen Wände, die die natürliche proximale Morphologie zeigen, die mit Unica Proximal Matrizen erreicht wurde.

Präoperativ

Vorbereitung der
Kavität

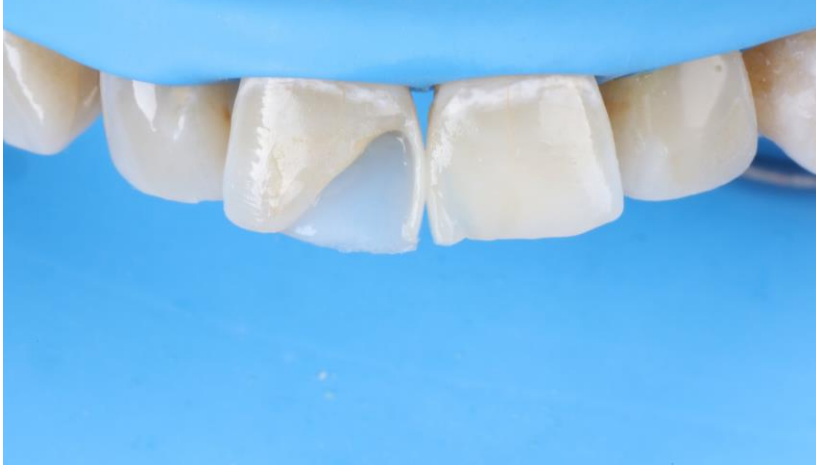Matrizierung

Restaurations

Ergebnis

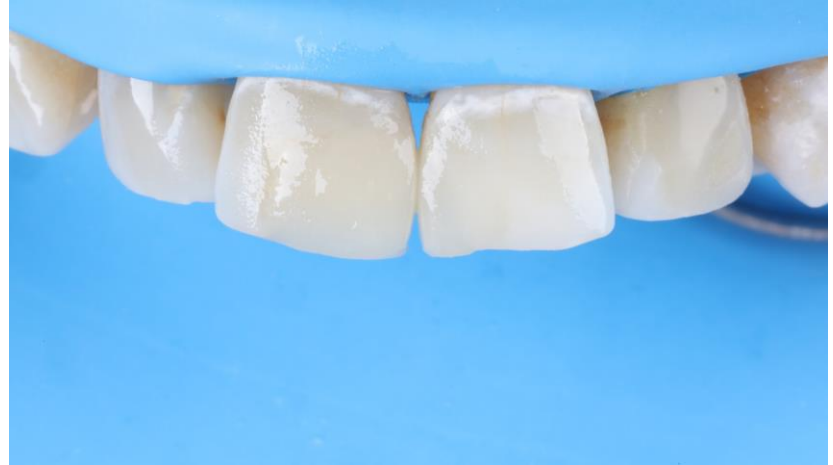

06



Rekonstruktion der palatalen Flächen der Zähne 11 und 21.

07



Klinische Situation nach der Kompositschichtung der labialen Schneidezahnoberflächen und vor Nachbearbeitung und Polieren.

Präoperativ

Vorbereitung der
Kavität

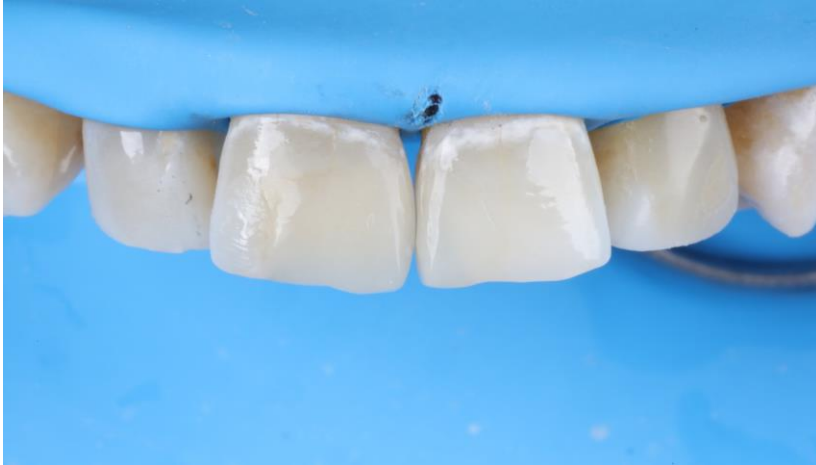Matrizierung

Restauration

Ergebnis

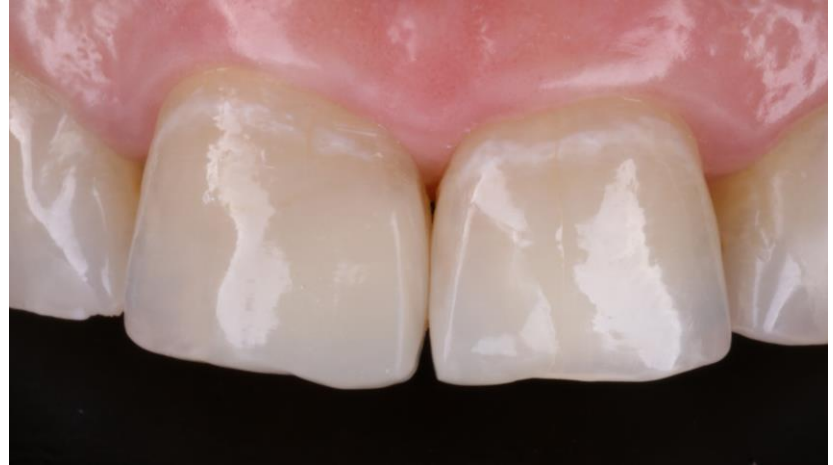

08



Nachbearbeitung und Polieren.

09



Endgültiges Ergebnis - Frontansicht.

Direkte Kompositverblendungen mit Unica Proximal

Schlussfolgerung

Die speziell entwickelte Unica Proximal, die in Zusammenarbeit mit Styleitaliano entwickelt wurde, vereinfacht anteriore Restaurationen und macht sie schneller durchführbar. Ihre Form ist konventionellen posterioren Matrizen einen Schritt voraus, da sie die Möglichkeit bietet, gleichzeitig mesial und distal zu restaurieren, und zwar bei voller Kontrolle und Sichtbarkeit des Operationsbereichs. Dies ermöglicht ein besser vorhersehbares Ergebnis.

Klinischer Fall mit freundlicher Genehmigung von Dr. Mohammed Al Hasani, Irak



MKTG-0094-CC-DE REV 00 04.2024 © Polydentia SA, 2024. Alle Rechte vorbehalten. Polydentia, das Polydentia-Logo und alle anderen Marken sind Marken von Polydentia, sofern nicht anders angegeben oder im Einzelfall aus dem Kontext ersichtlich. Die Produktabbildungen sind nicht unbedingt maßstabsgetreu. Haftungsausschluss: Einige Produkte sind möglicherweise nicht in allen Ländern zum Kauf verfügbar. Bitte wenden Sie sich an Ihren Polydentia-Händler vor Ort (www.polydentia.ch/en/distributors/), um Informationen über das aktuelle Produktsortiment und die Verfügbarkeit zu erhalten. Die genannten Polydentia-Produkte sind nur für den professionellen Gebrauch bestimmt. Nicht alle Medizinprodukte, die während der Fallstudie verwendet wurden, waren Polydentia-Produkte. Es wird nicht der gesamte Eingriff gezeigt. Bestimmte Abläufe wurden ausgelassen. Die vollständigen Anweisungen finden Sie in den entsprechenden IFU, sofern vorhanden. Polydentia ist ein Hersteller von Medizinprodukten und erteilt keine medizinischen Ratschläge. Polydentia übernimmt keine Haftung für Verletzungen oder Schäden an Personen oder Eigentum, die sich aus der Anwendung dieses klinischen Falls ergeben. Dieser klinische Fall dient nicht dazu, Maßnahmen, Techniken, Verfahren oder Produkte zu empfehlen oder Ratschläge zu erteilen, und er ist kein Ersatz für eine medizinische Ausbildung oder Ihr eigenes klinisches Urteil als Angehöriger eines Gesundheitsberufs. Die Betrachter sollten niemals den Rat eines Arztes missachten oder die Inanspruchnahme eines Arztes aufgrund der in diesem klinischen Fall gezeigten Informationen aufschieben. Die geäußerten Meinungen sind die des jeweiligen Arztes. Mediziner sollten bei der Behandlung ihrer Patienten ihr eigenes fachliches Urteilsvermögen einsetzen. Die Ergebnisse der einzelnen Patienten können variieren.

thanks for your attention!

Contact us

 Via Cantonale 47, 6805 Mezzovico-Vira, Switzerland

 info@polydentia.ch

 www.polydentia.ch

Follow us

 facebook.com/polydentia

 [@polydentia](https://www.instagram.com/polydentia)

 www.youtube.com/user/POLYDENTIASA

