

Klasse-II-Restoration am zweiten Bicuspидatus

Verfahren/Studie von
Dr. Giuseppe Chiodera, Brescia – Italien

myQuickmat Forte kit



Dr. Chiodera erwarb seinen Abschluss in Zahnheilkunde an der Universität Brescia.

2004 erhielt er ein Stipendium für die Kings College University in London.

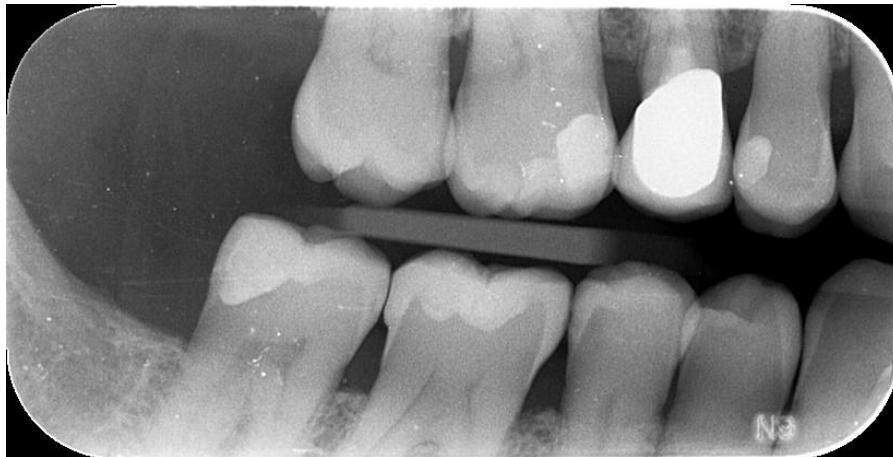Dr. Chiodera ist Mitglied von Style Italiano und seit 2006 Inhaber eine Privatpraxis in Italien, deren Schwerpunkte die konservierende Zahnheilkunde und Endodontie bilden.

Dr. Chiodera ist ferner reger Verfasser von Artikeln in nationalen und internationalen Fachzeitschriften sowie Dozent an zahlreichen Universitäten.

Fallbericht

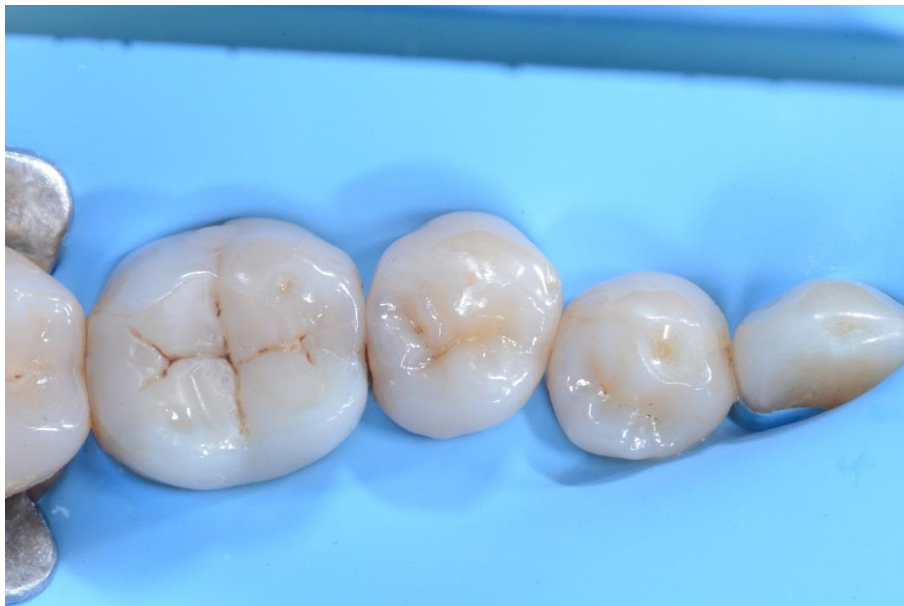Es erschien ein 50-jähriger Patient ohne besondere Erkrankungen zu einer regelmäßigen Kontrolluntersuchung in unserer Praxis. Bei der Auswertung einer Röntgenaufnahme wurde eine kariöse Läsion distal am rechten unteren zweiten Prämolaren (45) entdeckt.

Nachfolgend wird in Einzelschritten das Verfahren zur direkten Kompositrestauration erläutert, bei dem das Polydentia myQuickmat Forte Kit eingesetzt wurde.



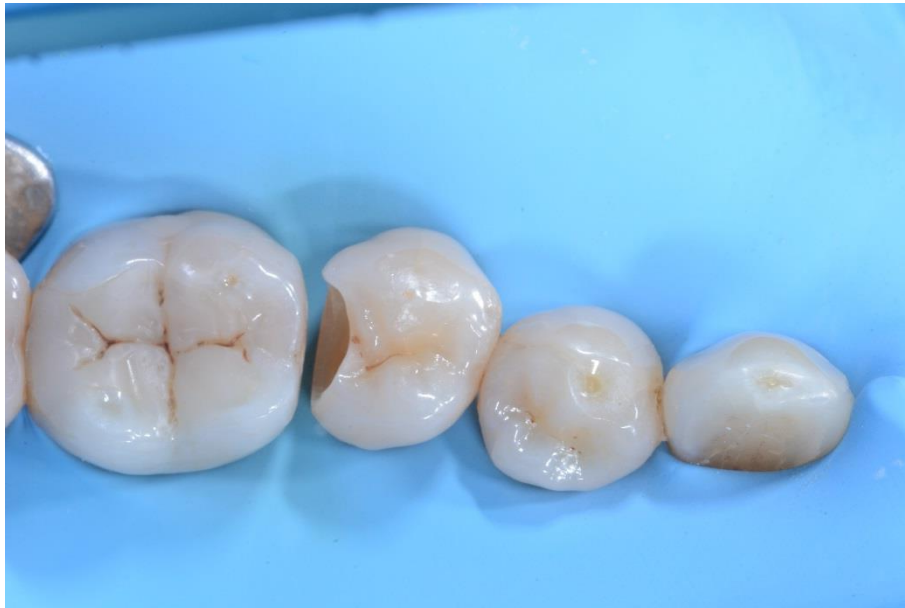01

Präoperative Röntgenaufnahme des Patienten.



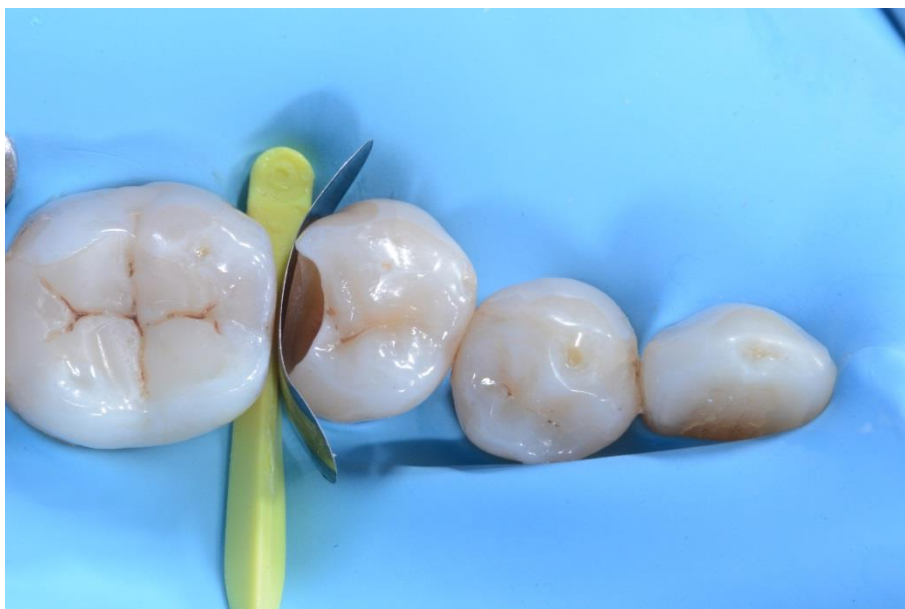02

Quadrant in isolierter Betrachtung.



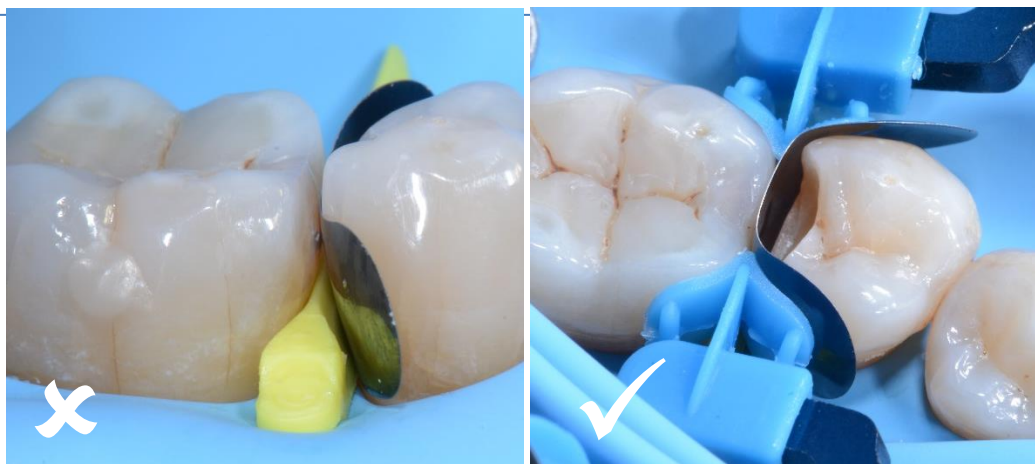03

Kavität nach Präparation, Säuberung, Kariesbeseitigung und Desinfektion.



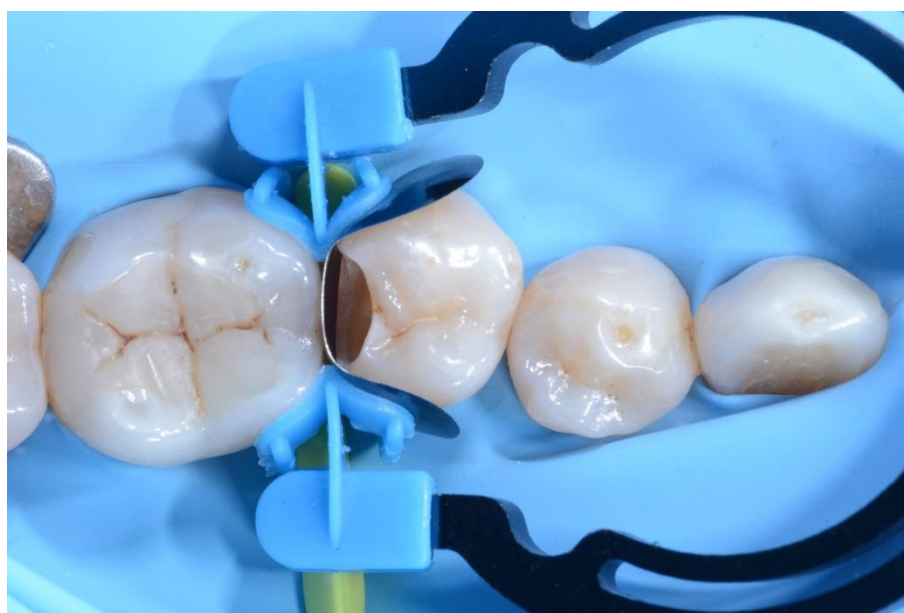04

Prämolar 45 mit LumiContrast Teilmatrize und myWedge.

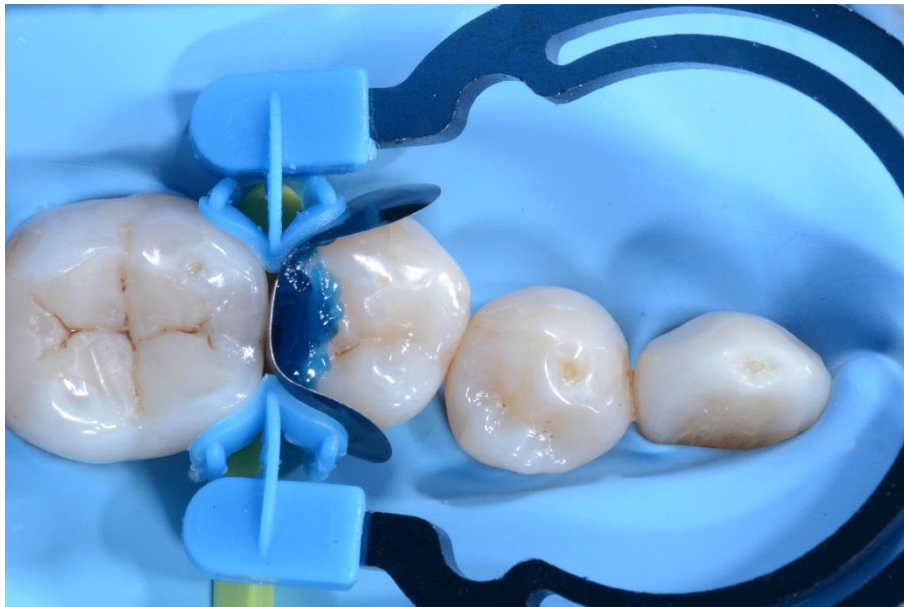


05 Falsche Positionierung des Matrizenbands. Korrekte Positionierung des Matrizenbands.

Die korrekte Positionierung der LumiContrast Teilmatrize spielt bei der erfolgreichen Restauration der proximalen Wände eine wesentliche Rolle. Die linke Abbildung zeigt eine falsche Positionierung des Matrizenbands. Für eine optimale Restauration des Kontaktpunkts muss das Matrizenband höher als die proximale Wand der Krone sein, wie rechts dargestellt.

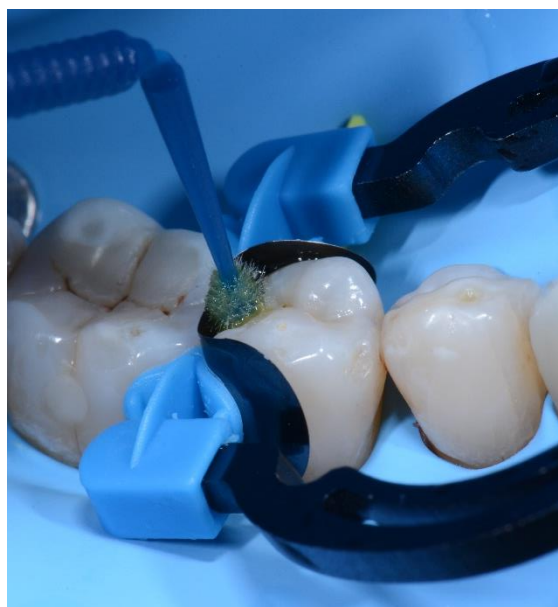

06 Kavität mit myRing Forte, myWedge und LumiContrast Teilmatrize. myRing Forte umschließt behutsam das Matrizenband und sorgt für eine naturgetreue Restauration des Kontaktpunkts.



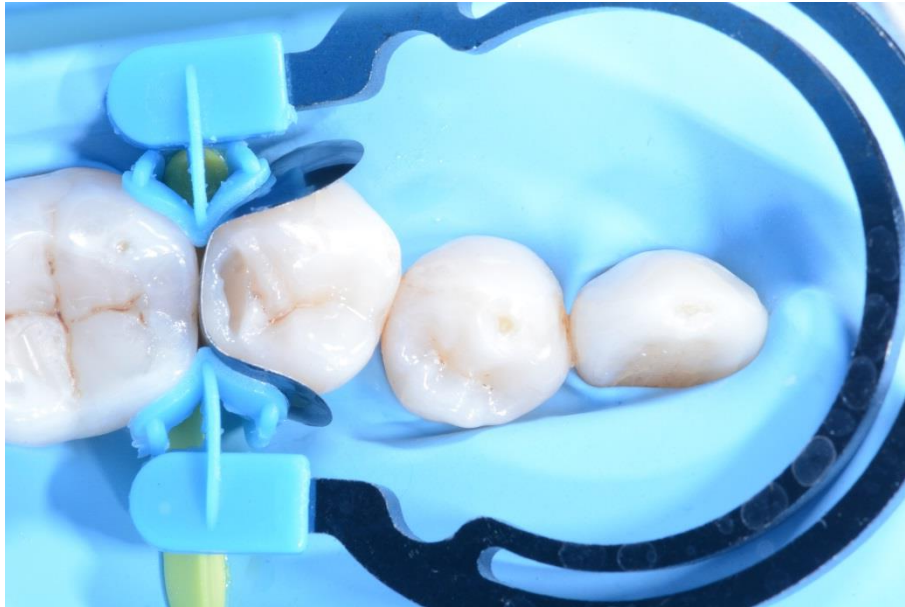07

Ätzen der Kavität.



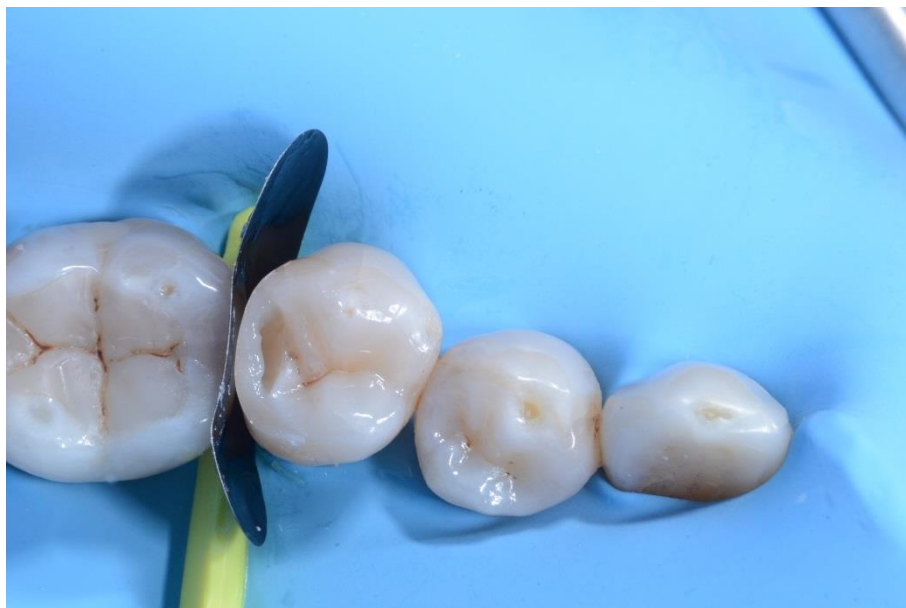08

Bondingverfahren.



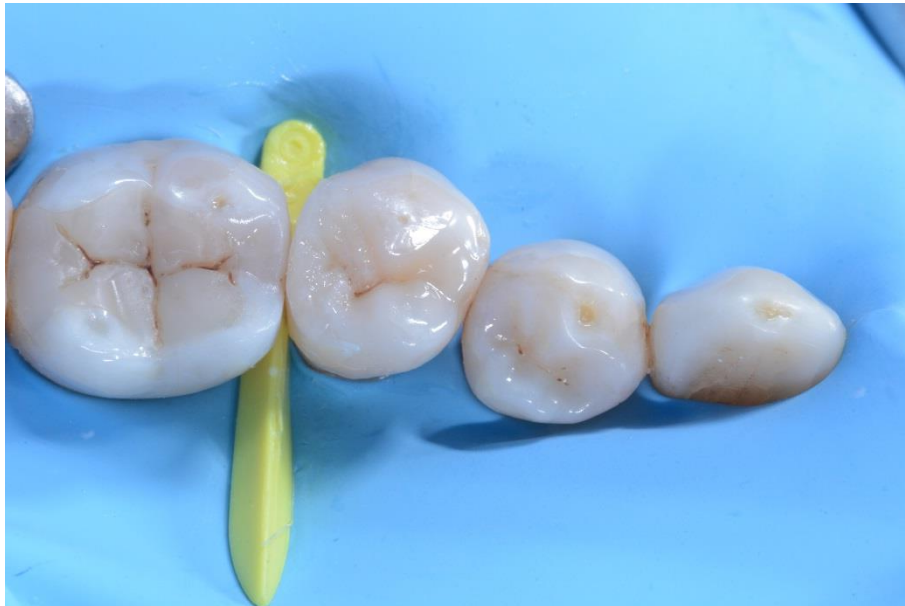09

Restauration der distal-interproximalen Wand.



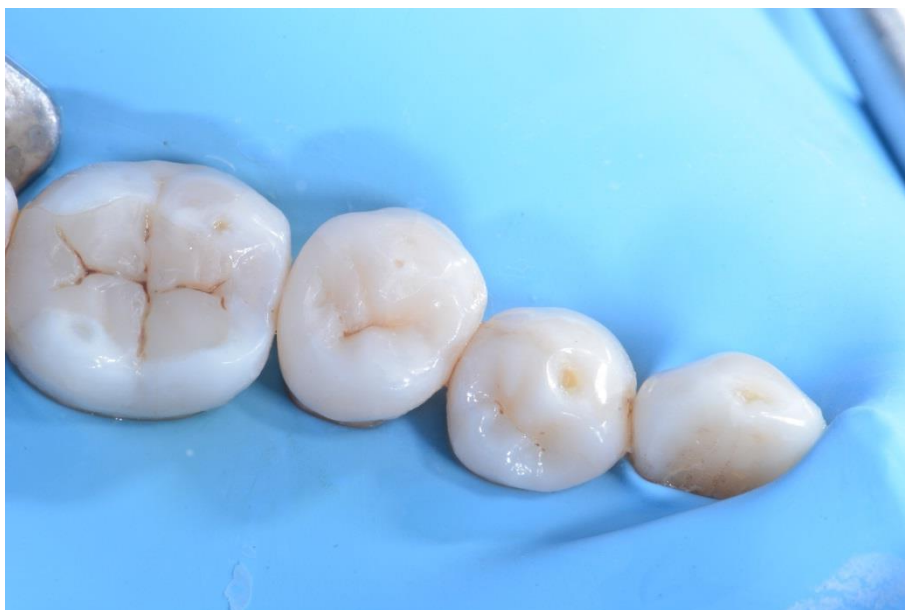10

Prämolar 45 nach Restauration der distal-interproximalen Wand, Entfernung von myRing Forte und Ablösung der LumiContrast Teilmatrize.



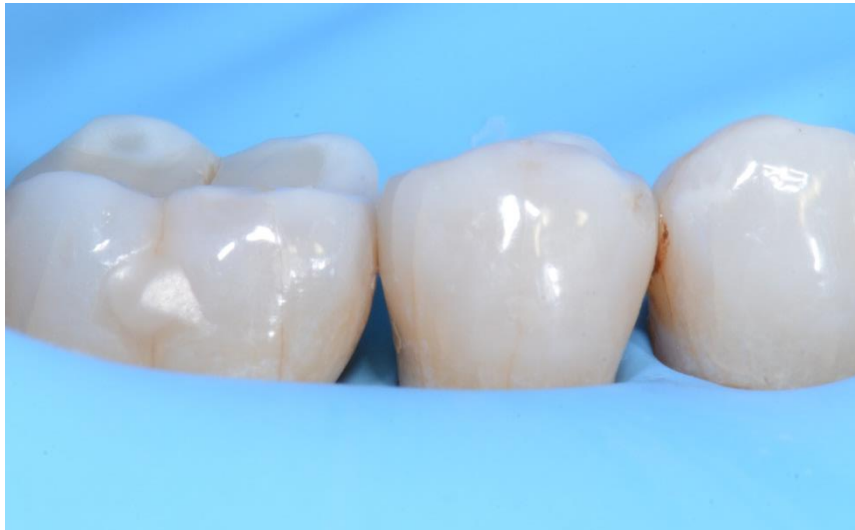11

Mit Kompositmaterial gefüllte okklusale Kavität vor dem Finieren und Polieren.



12

Postoperative Ansicht der Restauration.



13

Seitliche postoperative Ansicht der Restauration.

Schlussfolgerung

Das Polydentia myQuickmat Forte Kit ist ein äußerst effektives System für Klasse-II-Restaurationen im Seitenzahnbereich.

Das myQuickmat Forte Kit beinhaltet einen starken Trennring, der eine optimale Separation der Zähne sicherstellt. Die Enden des myRing Forte umarmen die Matrize präzise, und sorgen im Kombination mit myWedge für eine perfekte Anpassung der Matrize an den Zahn und eine einwandfreie Restauration der Kontaktpunkte.