

Restauración MOD en el primer molar

Técnica/estudio del
Dr. Giuseppe Chiodera, Brescia - Italia

myQuickmat Classico kit



El Dr. Chiodera se licenció en Odontología por la Universidad de Brescia.

En 2004 se le concedió una beca de estudios en la Kings College University de Londres.

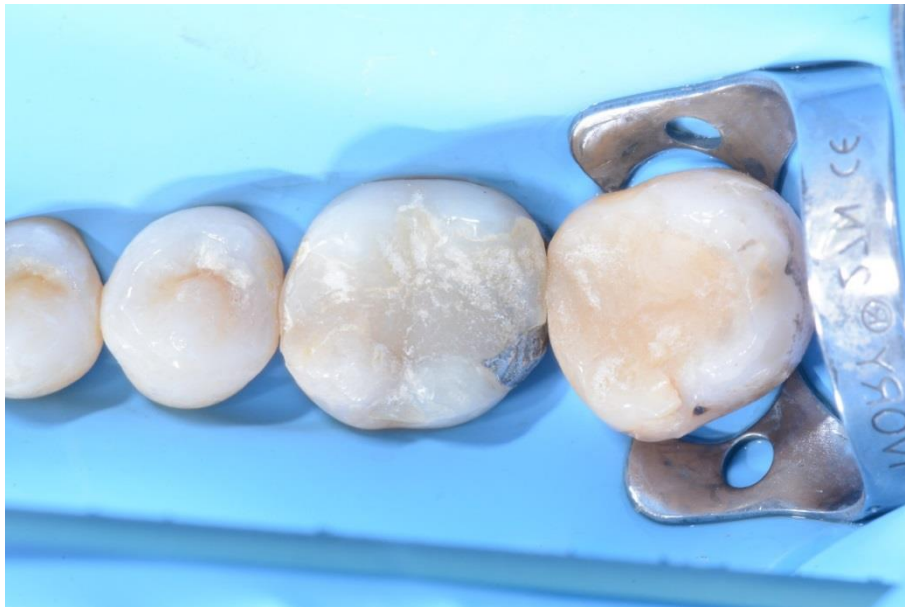Miembro de Style Italiano, el Dr. Chiodera tiene una clínica privada en Italia desde 2006 y desarrolla su actividad principalmente en los ámbitos de la odontología conservadora y la endodoncia.

El Dr. Chiodera también tiene una intensa actividad como autor de artículos para revistas nacionales e internacionales, además de como profesor en muchas universidades.

Caso clínico

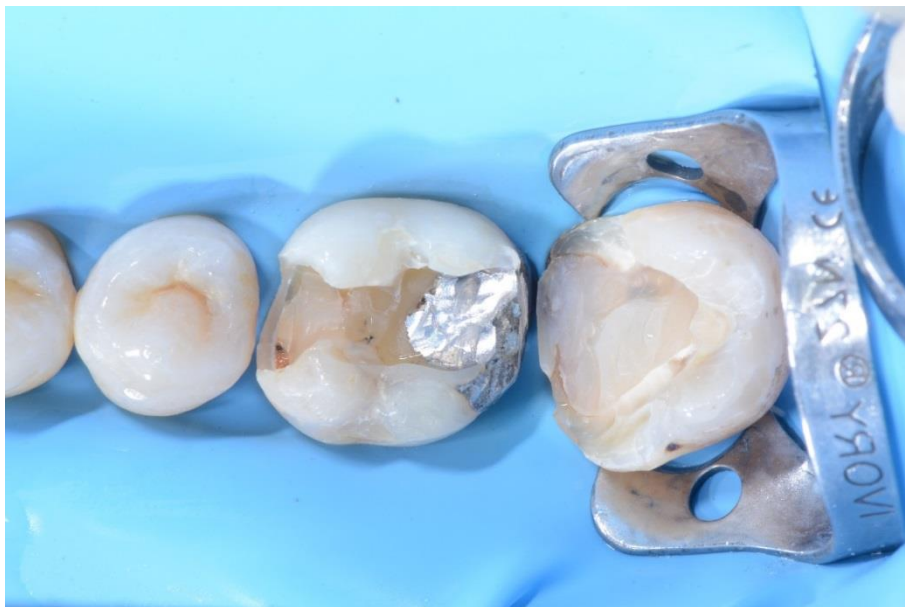El paciente presentaba en el molar 46 una restauración de composite previa sobre una antigua obturación de amalgama que había que sustituir, y una caries mesial en el molar 47.

El caso a continuación muestra paso a paso la restauración directa con composite del primer molar usando el Polydentia myQuickmat Classico kit.



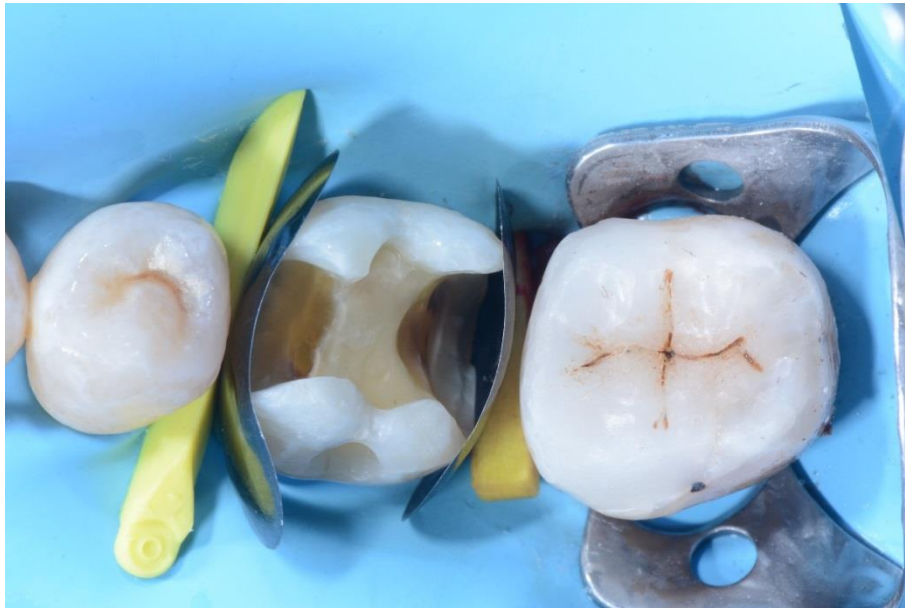01

Vista preoperatoria de los molares 46 y 47. En 46 se observa una restauración de composite antigua sobre amalgama que había que sustituir, y una caries en 47.



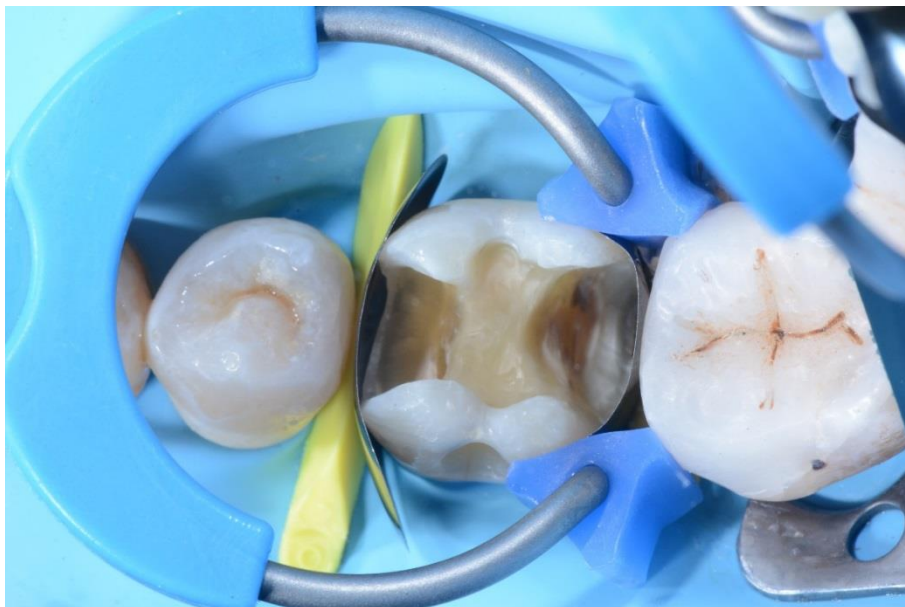02

Cavidades parcialmente preparadas; antes de proceder a la restauración MOD del primer molar se restauró la clase II en 47.



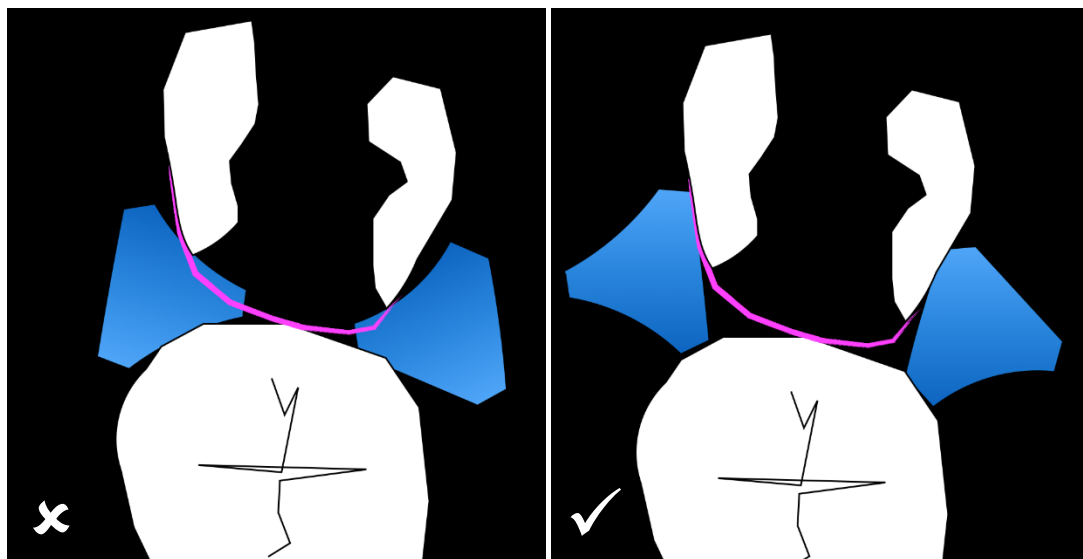
03

Vista oclusal del primer molar con las matrices seccionales LumiContrast y las cuñas montadas.



04

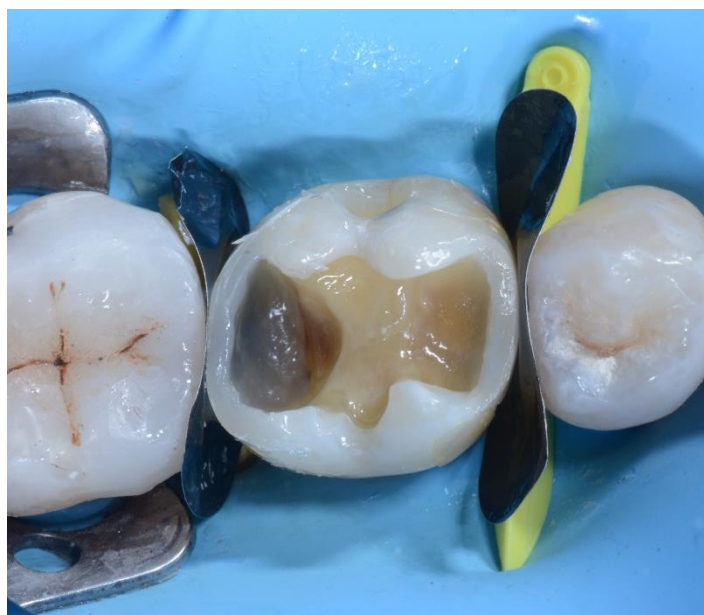La cavidad MOD en el molar 46 con el myRing Classico montado para la restauración de la pared interproximal distal. Se han usado Delta Tubes para mejorar la adaptación de la matriz LumiContrast a las paredes lingual y vestibular.



05 Orientación incorrecta de los Delta Tubes.

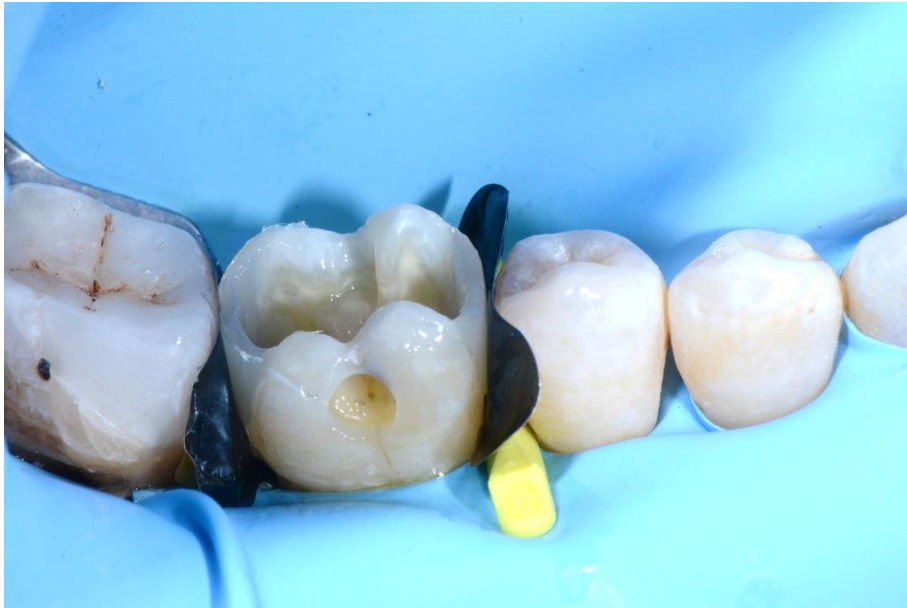Orientación correcta de los Delta Tubes.

Esta ilustración muestra la importancia de la correcta orientación de los Delta Tubes. La correcta orientación de los Delta Tubes asegura la adaptación óptima de la matriz a las paredes lingual y vestibular, sin dañar ni hundir la banda matriz en la cavidad.



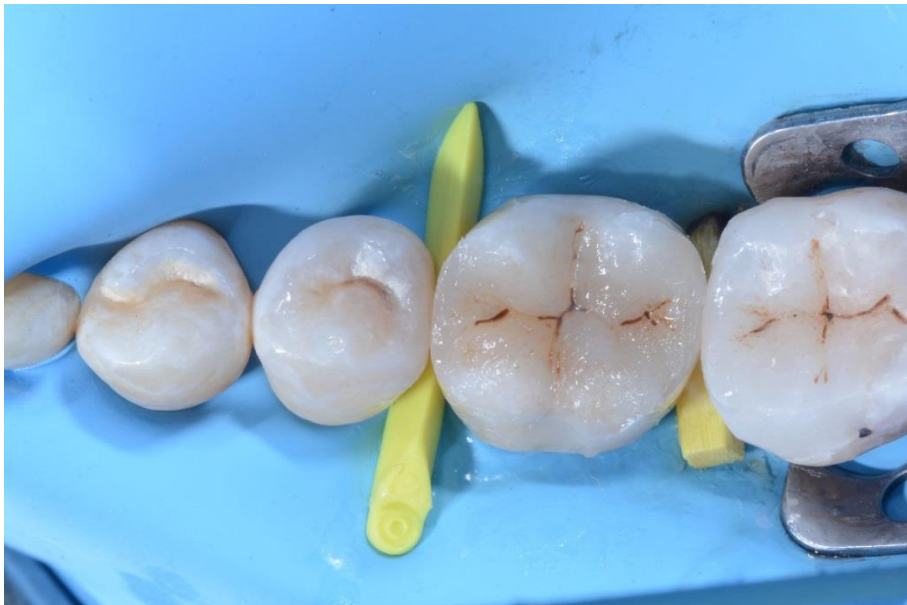06

Molar 46 después de la restauración de las paredes interproximales distal y mesial, retirada del anillo myRing Classico y desprendimiento de las matrices seccionales LumiContrast.



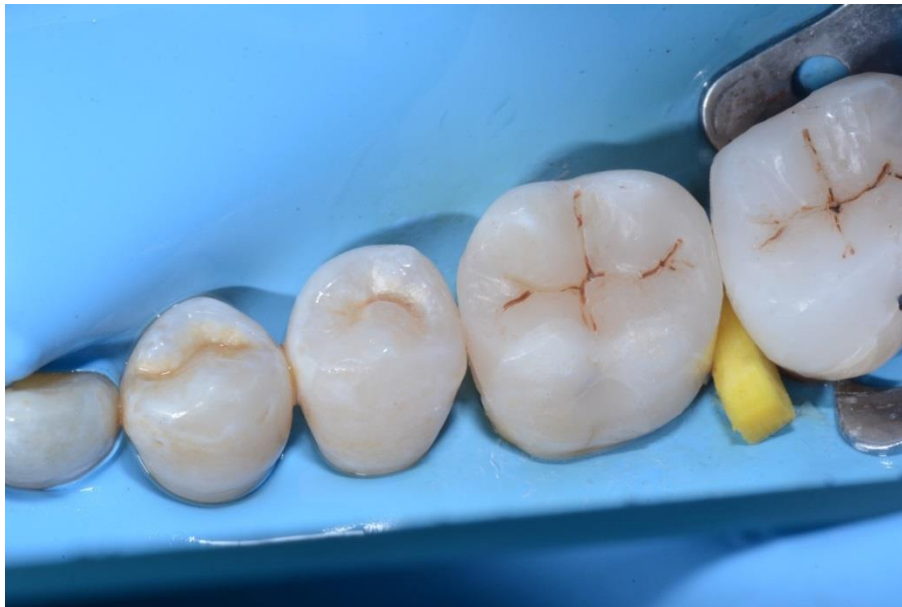07

Vista lateral de 46 después de la restauración de las paredes interproximales distal y mesial.



08

La cavidad oclusal rellena con composite antes del acabado y del pulido.



09

Vista postoperatoria de la restauración.

Conclusión

El Polydentia myQuickmat Classico kit es un sistema muy eficaz para las restauraciones posteriores de clase II.

El myQuickmat Classico kit ofrece una combinación fácil de usar de un suave anillo separador y una cuña de madera.

El myRing Classico de níquel titanio en combinación con los nuevos Delta Tubes permite dar forma a la banda matriz alrededor del diente. El tamaño y la forma de los Delta Tubes permiten adaptar la matriz de forma muy eficaz, sin dañarla ni hundirla en la caries, garantizando así una restauración óptima del punto de contacto. La separación de los dientes se realiza eficazmente gracias a la combinación del myRing Classico con las cuñas de madera.