

Restauración de clase II en el segundo premolar

Técnica/estudio del

Dr. Giuseppe Chiodera, Brescia - Italia

myQuickmat Forte kit



El Dr. Chiodera se licenció en Odontología por la Universidad de Brescia.

En 2004 se le concedió una beca de estudios en la Kings College University de Londres.

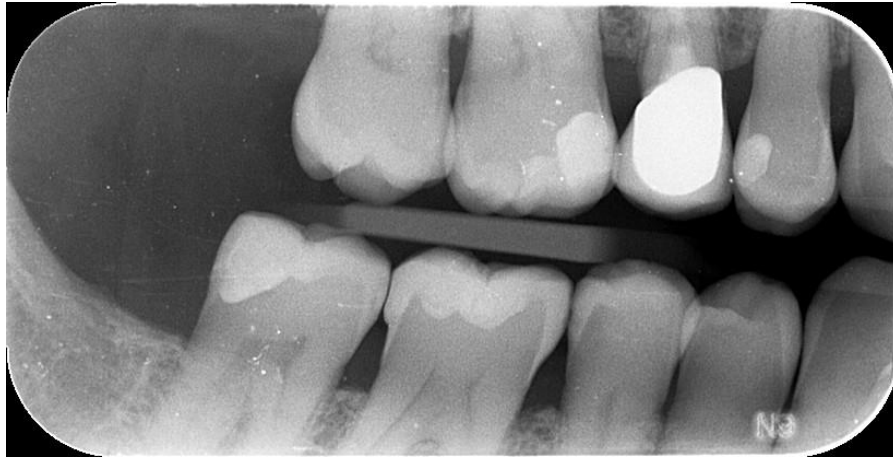Miembro de Style Italiano, el Dr. Chiodera tiene una clínica privada en Italia desde 2006 y desarrolla su actividad principalmente en los ámbitos de la odontología conservadora y la endodoncia.

El Dr. Chiodera también tiene una intensa actividad como autor de artículos para revistas nacionales e internacionales, además de como profesor en muchas universidades.

Caso clínico

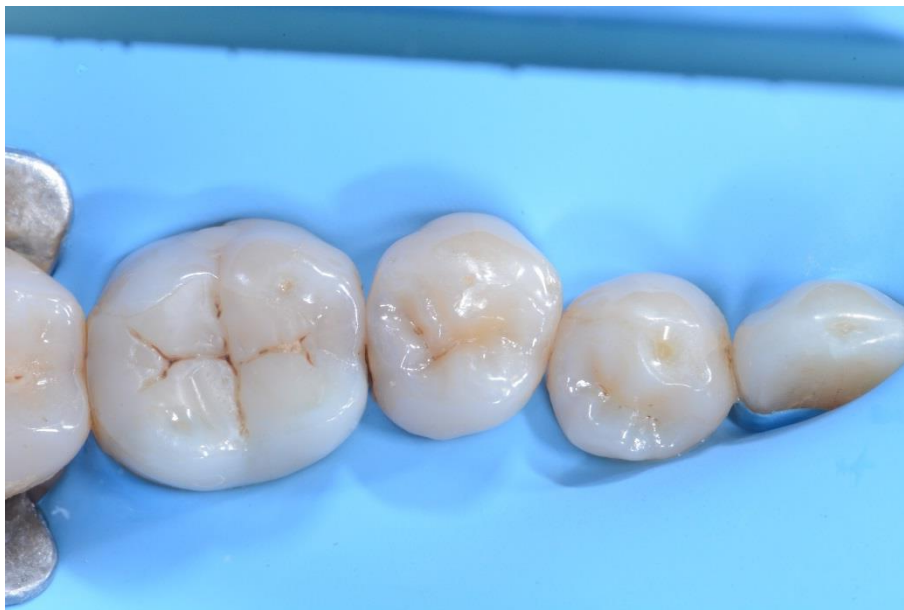Un paciente varón de 50 años sin ninguna patología en particular acudió a nuestra consulta para un control periódico. En el análisis radiográfico se constató una caries distal en el premolar 45.

El caso a continuación muestra paso a paso la restauración directa con composite usando el Polydentia myQuickmat Forte kit.



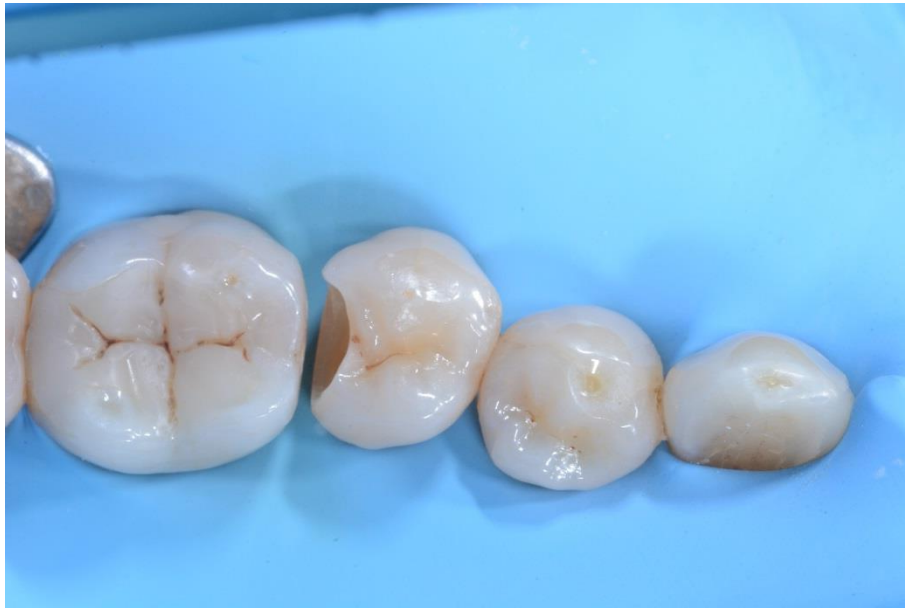01

Radiografía preoperatoria.



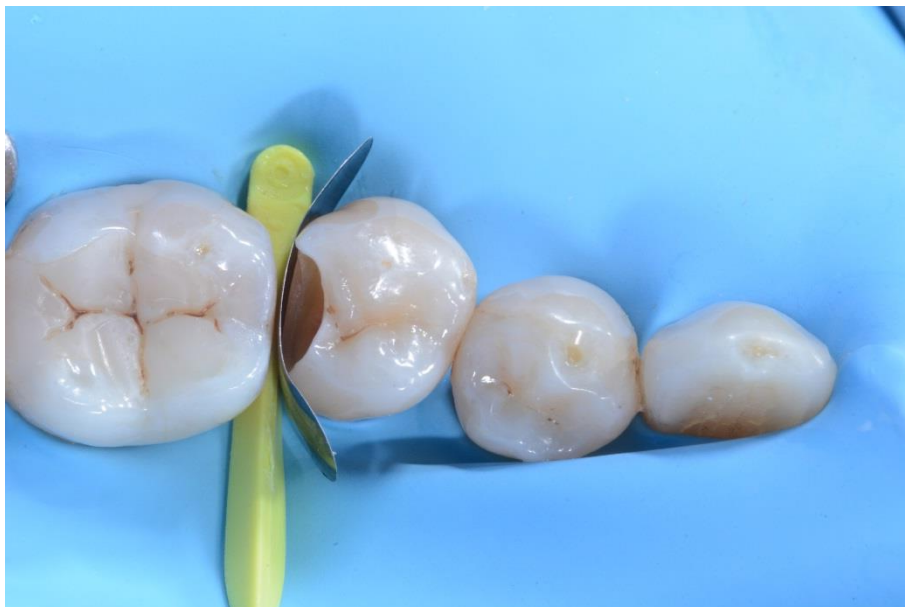02

El cuadrante con el aislamiento.



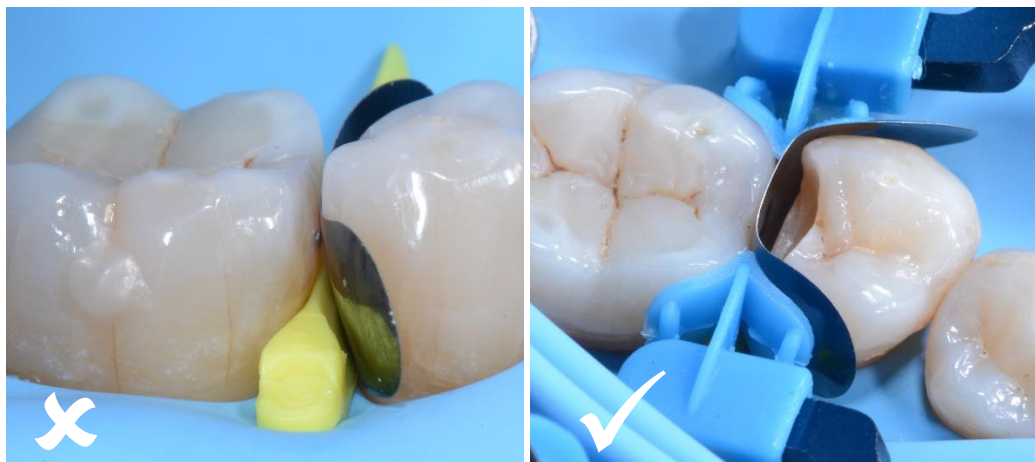03

La cavidad después de la preparación, limpieza, remoción de la caries y desinfección.



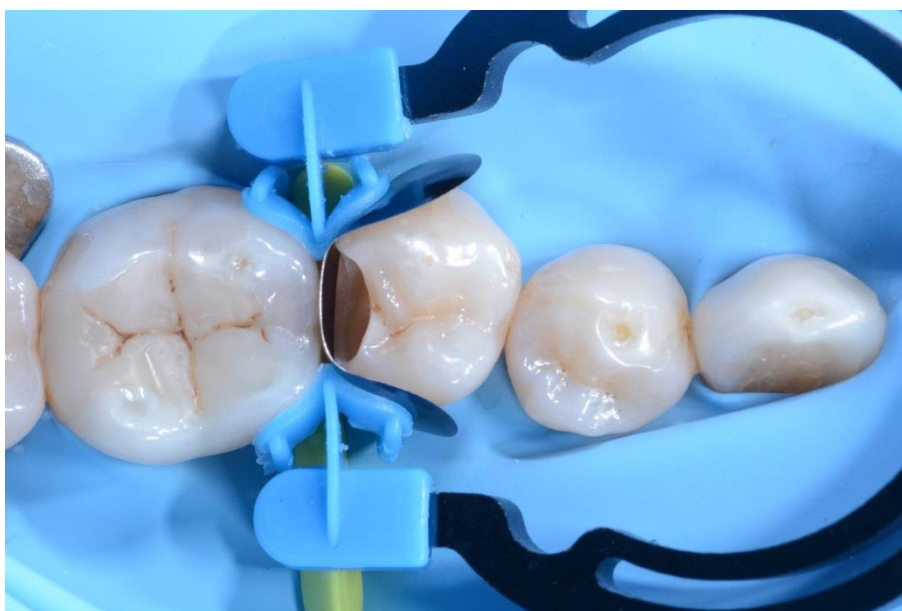04

El premolar 45 con la matriz seccional LumiContrast y la cuña myWedge colocadas.

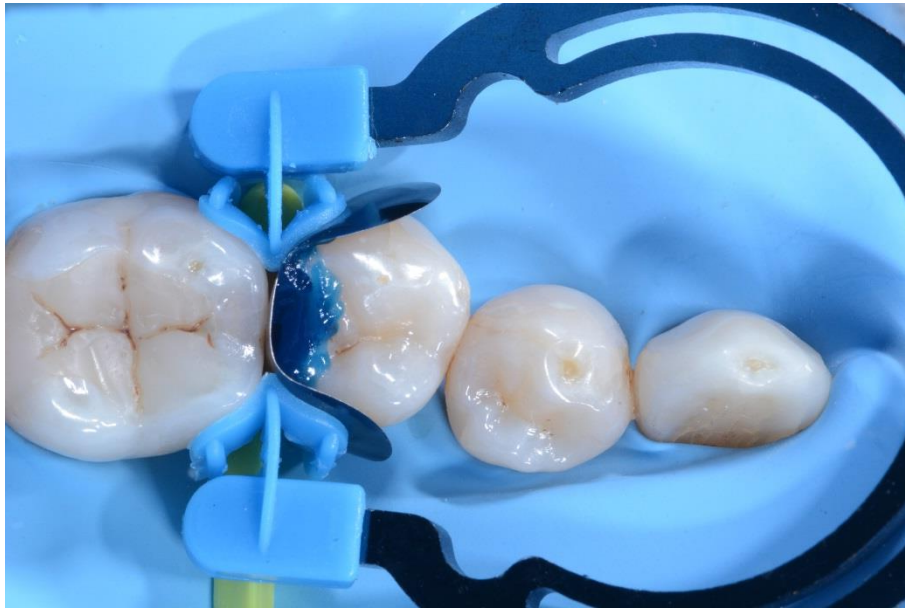


05 Colocación incorrecta de la banda matriz. Colocación correcta de la banda matriz.

Para restaurar satisfactoriamente las paredes proximales es fundamental colocar correctamente la matriz seccional LumiContrast; en la imagen de la izquierda se observa la banda matriz mal colocada. Para conseguir la restauración óptima del punto de contacto, la banda matriz debe ser más alta que la pared proximal de la corona, como se observa en la imagen de la derecha.

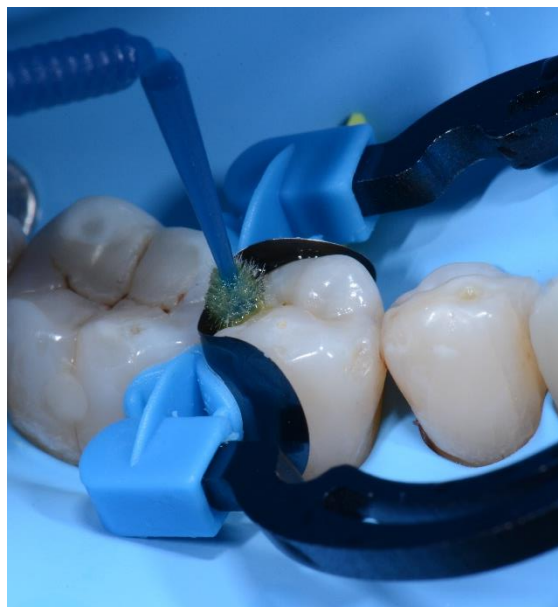

06 La cavidad con myRing Forte, myWedge y la matriz seccional LumiContrast. El anillo myRing Forte rodea con cuidado la banda matriz asegurando una restauración fiel del punto de contacto.



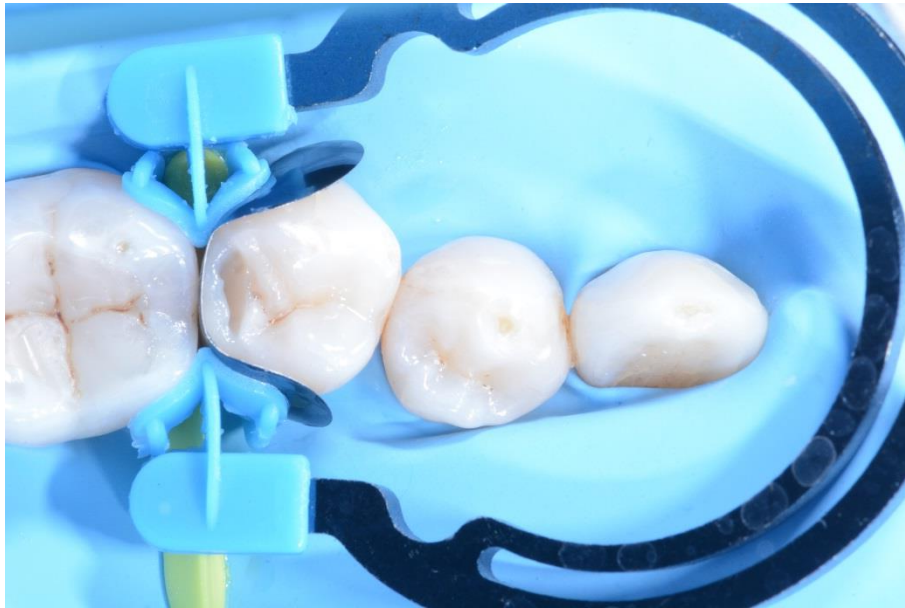07

Grabado ácido de la cavidad.



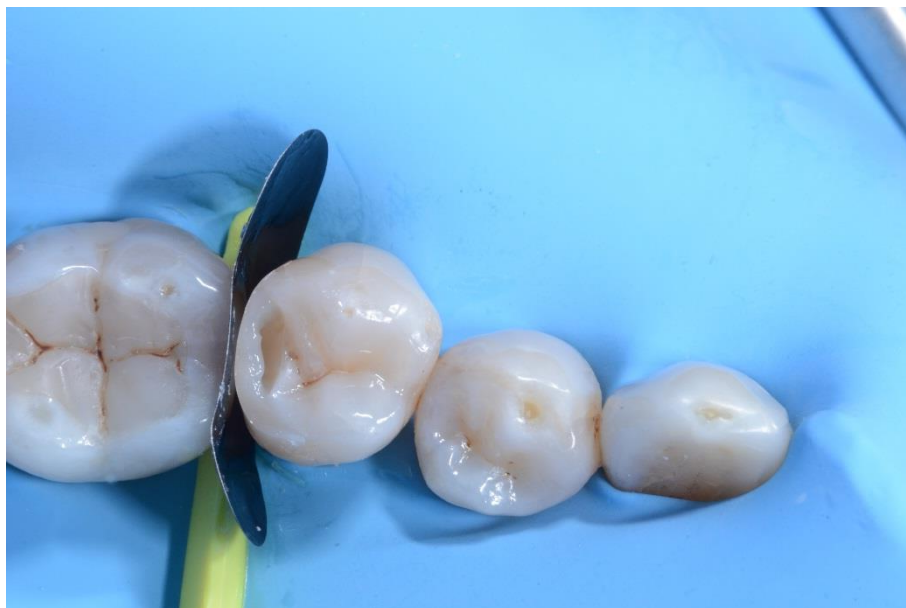08

Aplicación del adhesivo.



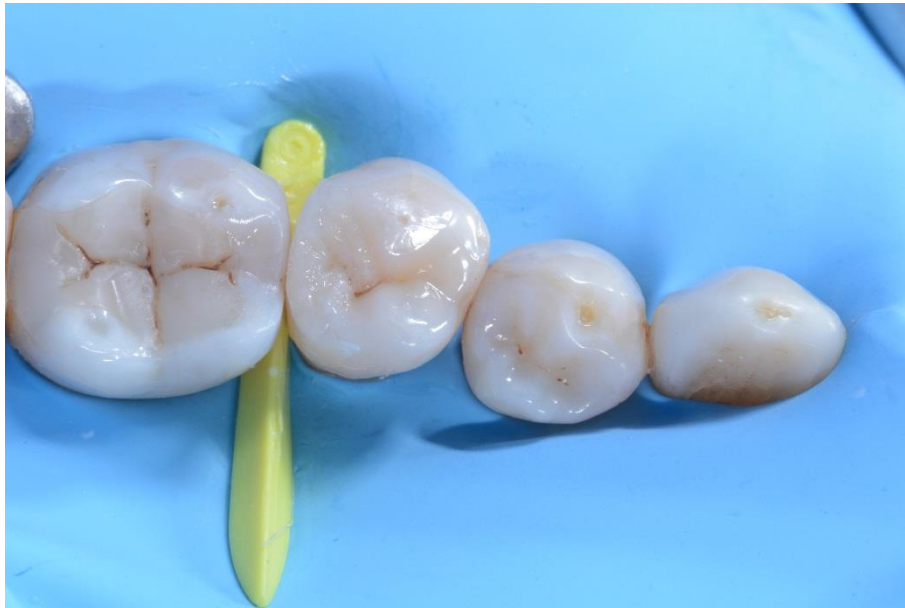09

Restauración de la pared interproximal distal.



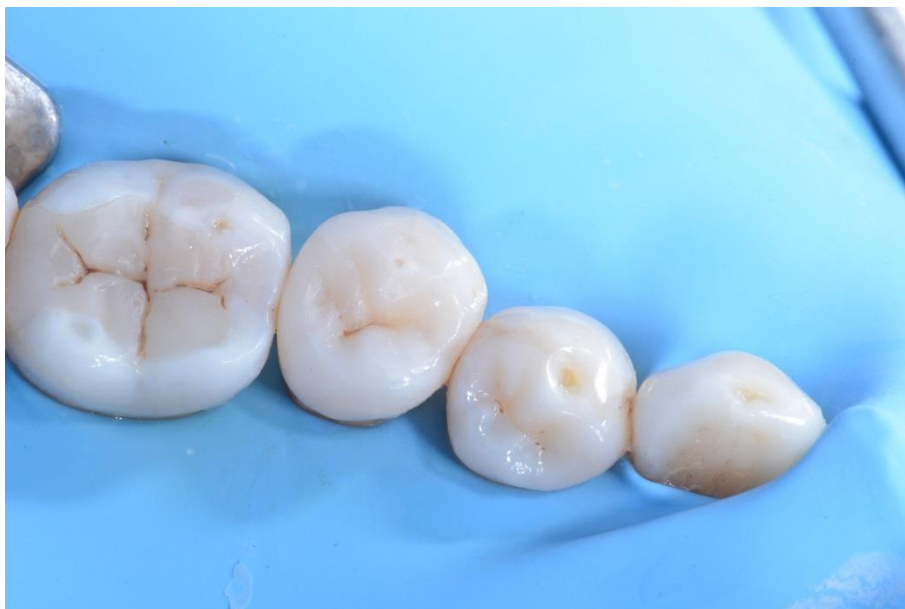10

Premolar 45 después de la restauración de la pared interproximal distal, retirada del anillo myRing Forte y desprendimiento de la matriz seccional LumiContrast.



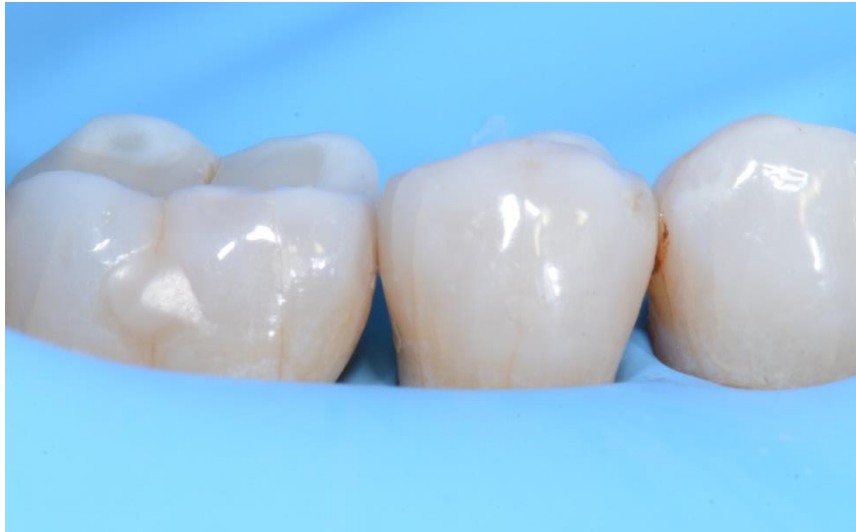11

La cavidad oclusal rellena con composite antes del acabado y del pulido.



12

Vista postoperatoria de la restauración.



13

Vista lateral postoperatoria de la restauración.

Conclusión

El Polydentia myQuickmat Forte kit es un sistema muy eficaz para las restauraciones posteriores de clase II.

El myQuickmat Forte kit incluye un fuerte anillo de separación para separar los dientes con eficacia. Los extremos de myRing Forte rodean cuidadosamente la matriz y, en combinación con myWedge, garantizan una perfecta adaptación de la matriz y una restauración fiel de los puntos de contacto.