

Restauración de clase IV con Unica anterior

Procedimiento / estudio por
Dr. Dan Lazar - Oradea - Rumania

Unica
anterior

powered by:
STYLE ITALIANO



El Dr. Dan Lazar se graduó en la Escuela Dental en Cluj-Napoca en 2005 y se especializó en estética dental y fotografía dental.

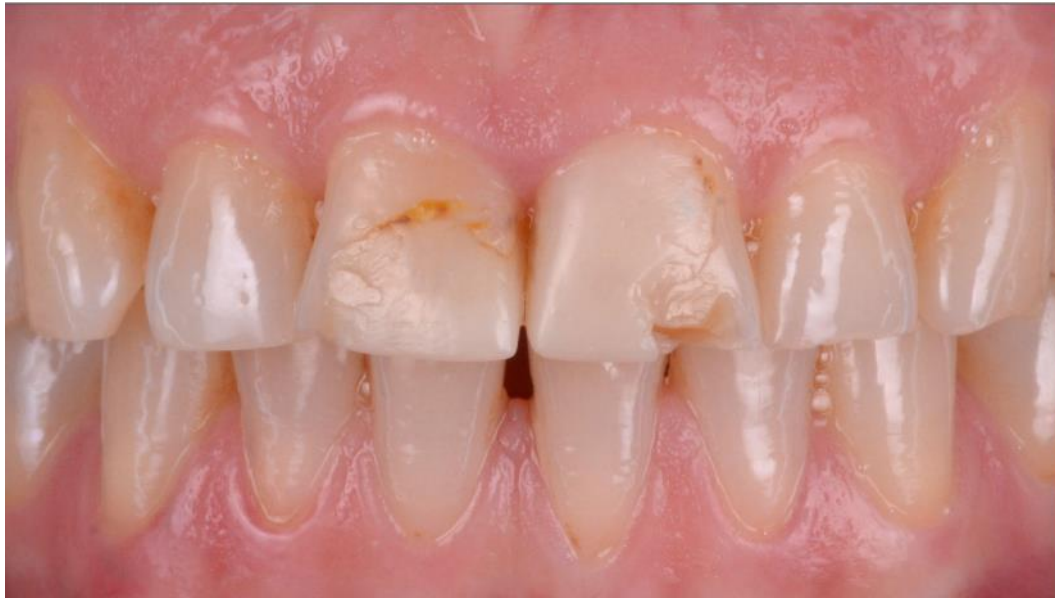Es el cofundador de la Asociación Rumana de Fotografía Dental y un instructor para Voco GmbH.

Actualmente desarrolla su práctica en Oradea y Salonta (Rumanía) e imparte charlas sobre fotografía dental y estética por todo el país.

Caso Clínico

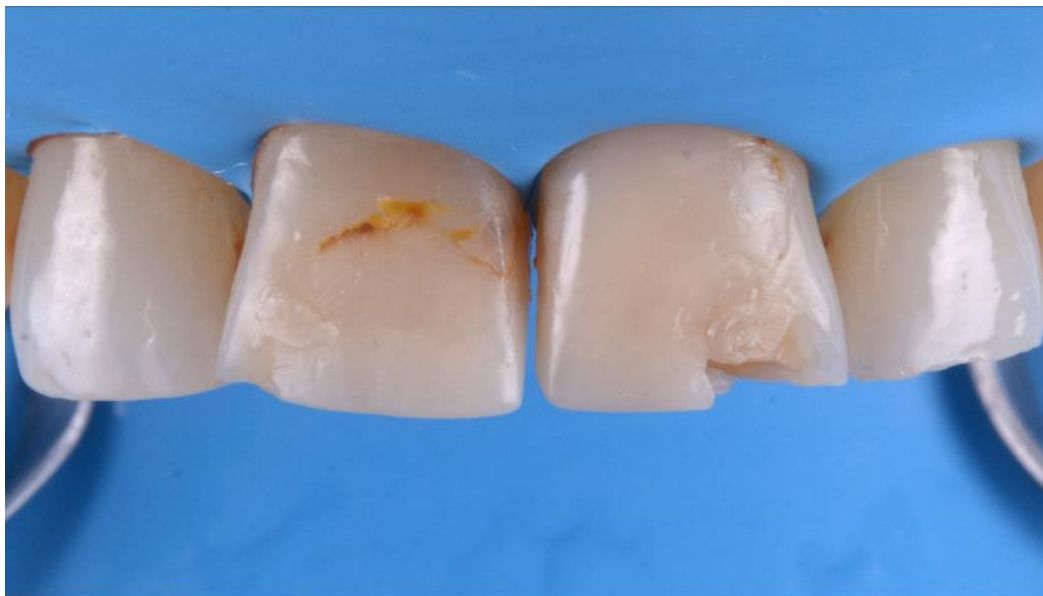El paciente acude a nuestra consulta para rehabilitación estética; el análisis revela unas restauraciones de composite antiguas y dañadas que deben ser remplazadas en las piezas 11 y 21.

El siguiente caso enseña paso a paso la restauración usando las matrices anteriores Unica de Polydentia, impulsadas por Style Italiano.



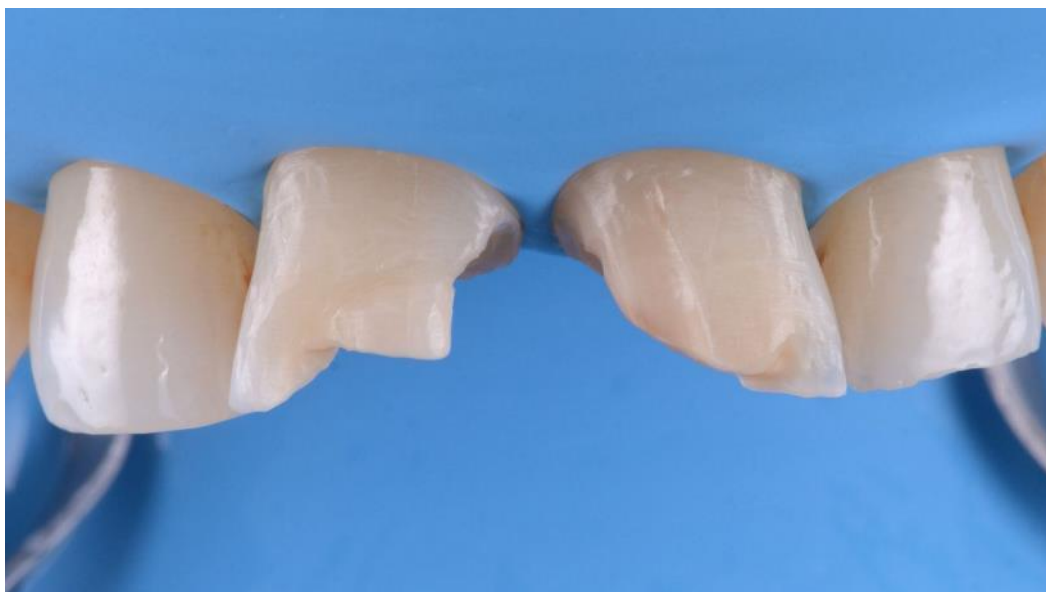01

Imagen pre-operatoria de 11 y 21, enseñando las restauraciones de composite que debían ser reemplazadas.



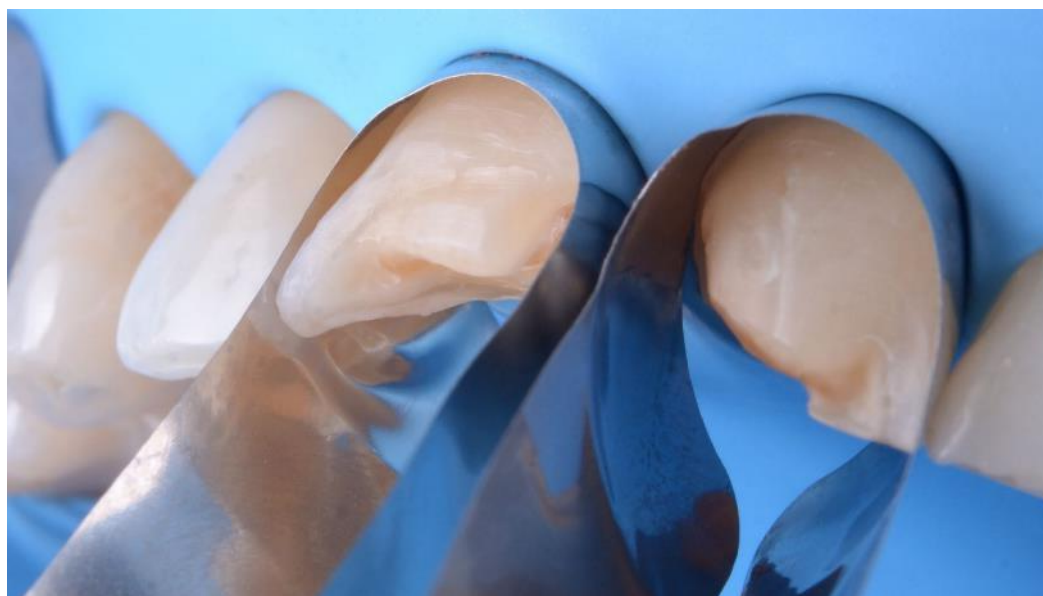
02

Aislamiento del cuadrante.



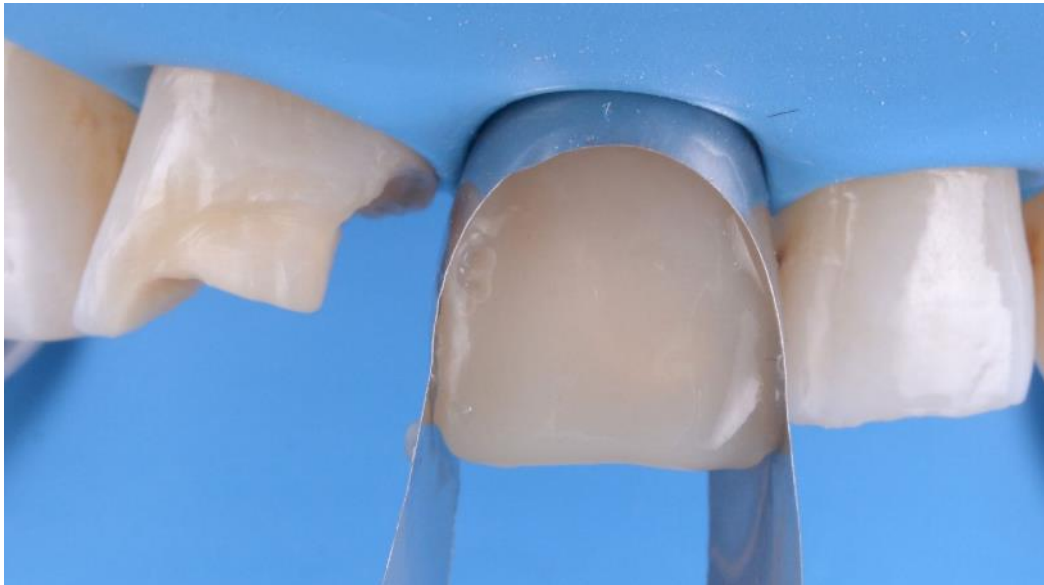
03

Situación clínica tras la remoción de las restauraciones antiguas y la limpieza del área interproximal.



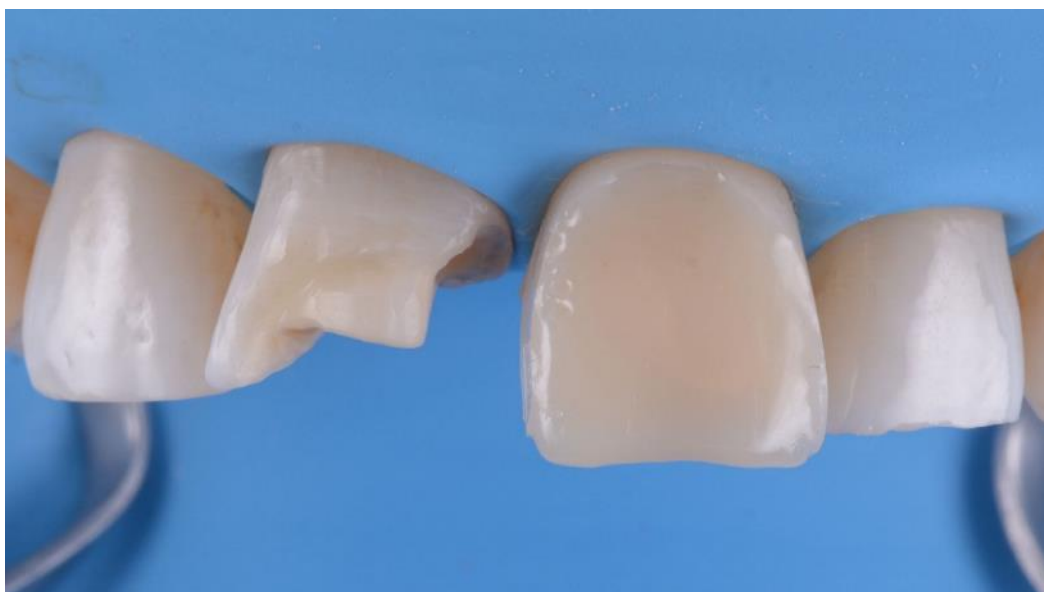04

Matrices anteriores única posicionadas en ambos incisivos 11 y 21. La forma curvada de las matrices rodea al diente y ayuda al clínico a ver mejor dónde está la línea media. Para este caso, la estabilidad primaria de las matrices es suficiente y no requiere aditamentos como cuñas o myCustom Resin para permanecer fijas.



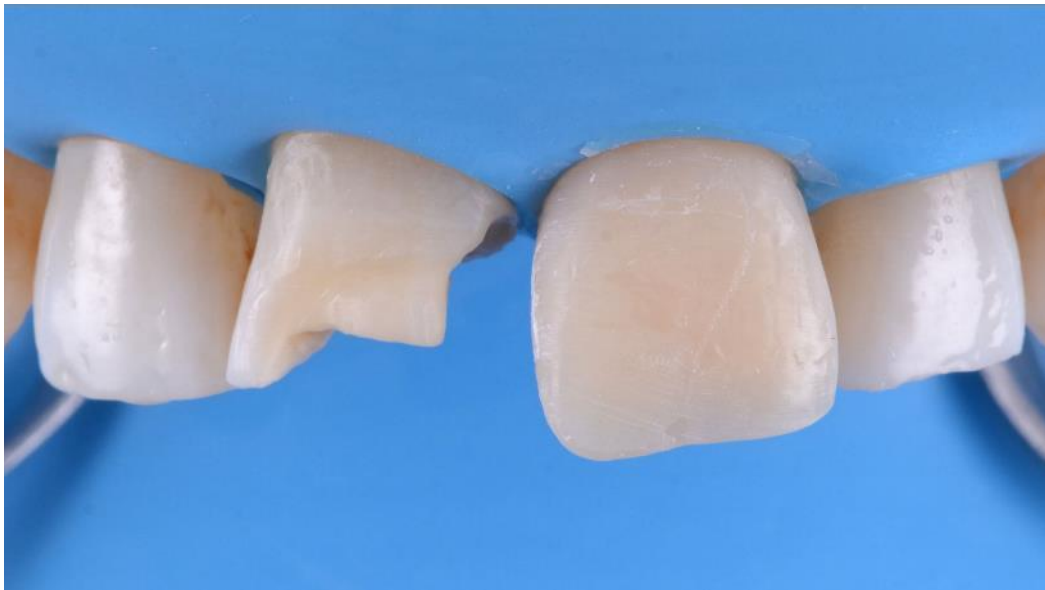05

El incisivo 21 se restaura primero; esta imagen enseña el borde incisal reconstruido.



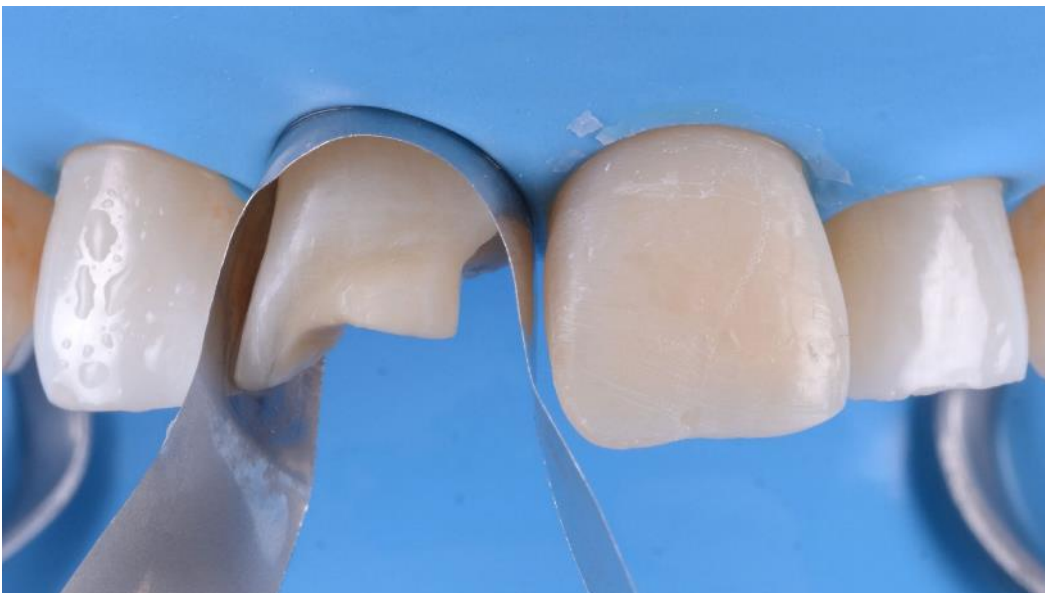06

Incisivo 21 tras la remoción de Unica. Las paredes contorneadas de la matriz proporcionan una morfología proximal precisa con necesidad mínima o nula de retoque.



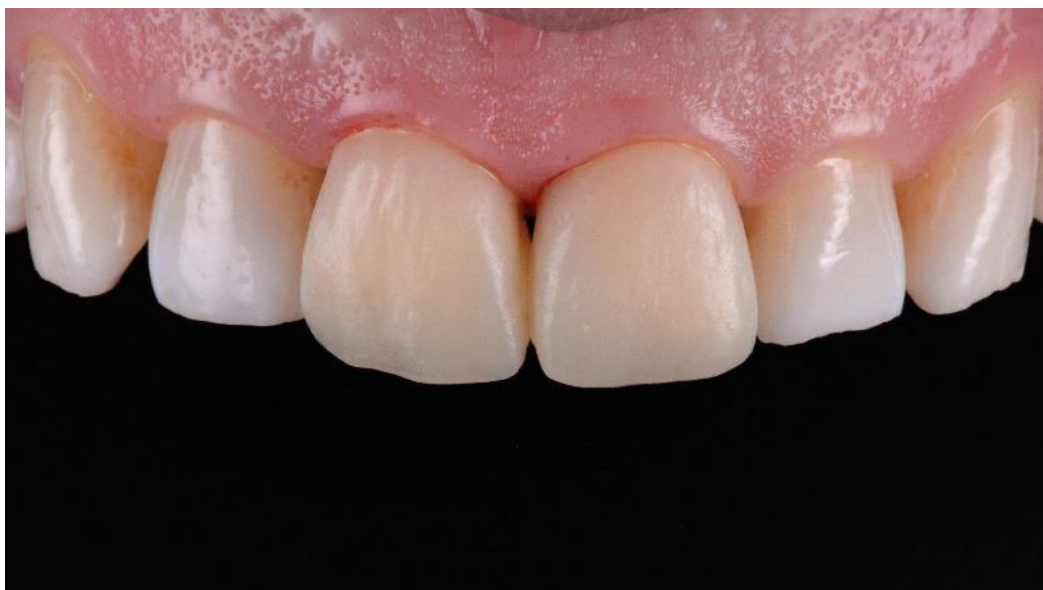07

Incisivo 21 tras el acabado y contorneado de la restauración. En esta fase lo mejor es terminar cuidadosamente el área proximal para tener un fácil acceso con el instrumental.



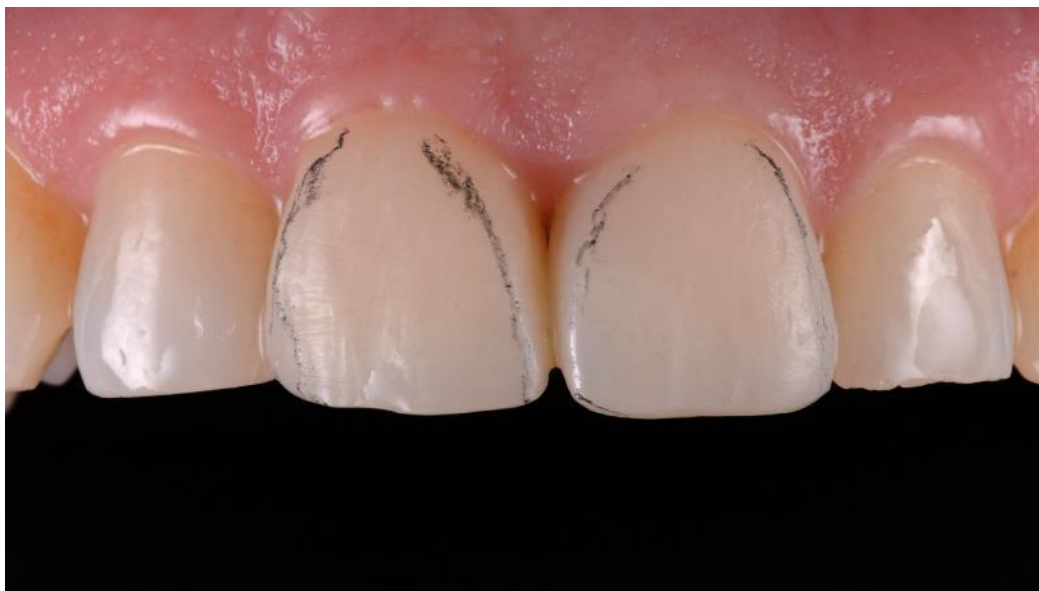08

El incisivo 11 se restaura siguiendo el mismo procedimiento.



09

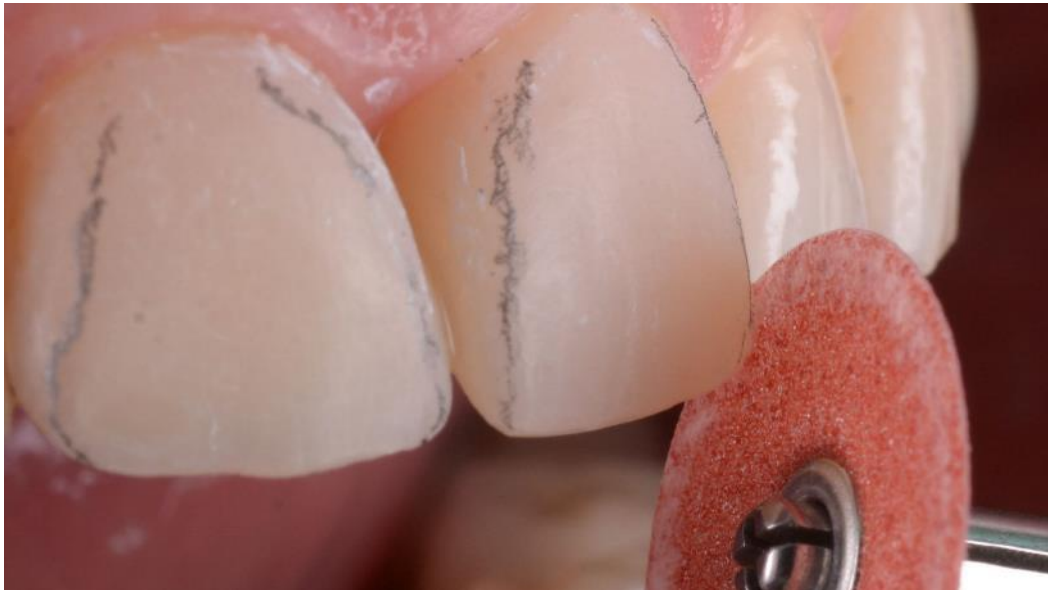Situación clínica tras la reconstrucción de ambas carillas y el acabado y pulido inicial.



10

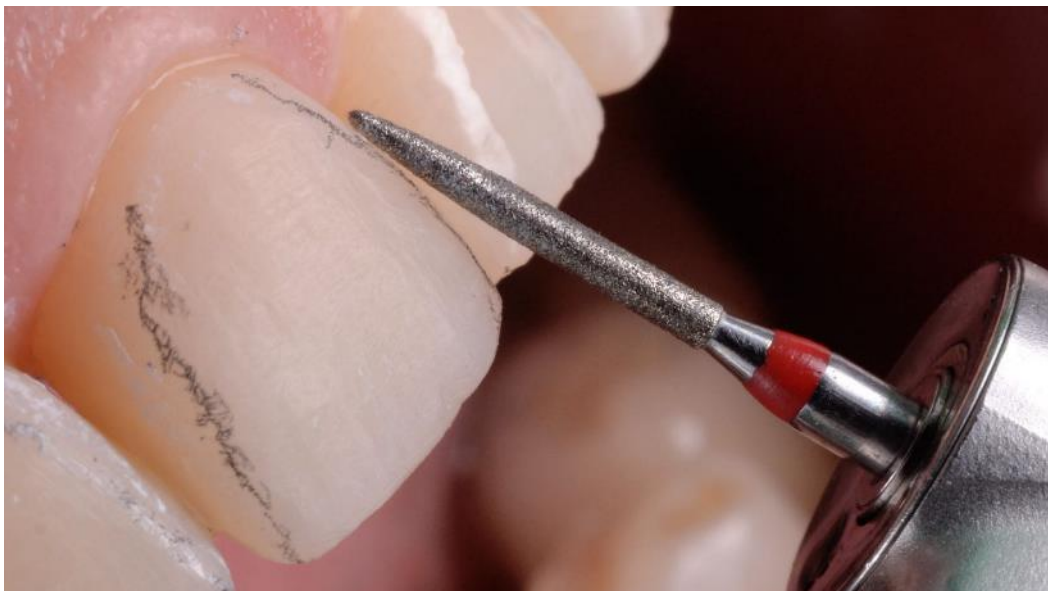Procedimiento de acabado y pulido final, con líneas de transición tras la hidratación del composite. Este paso es esencial para obtener el aspecto visual del composite que satisfará al paciente.

11



Se utilizan discos de pulido para ajustar los ángulos mesiales y distales.

12

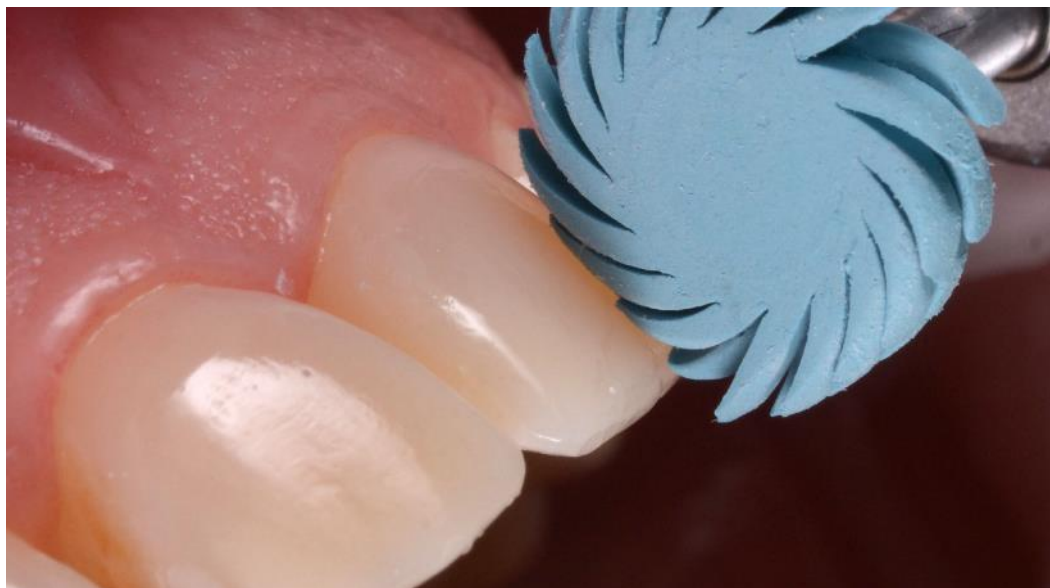

Se utiliza una fresa de fisura de aro rojo para ajustar la morfología primaria del diente.



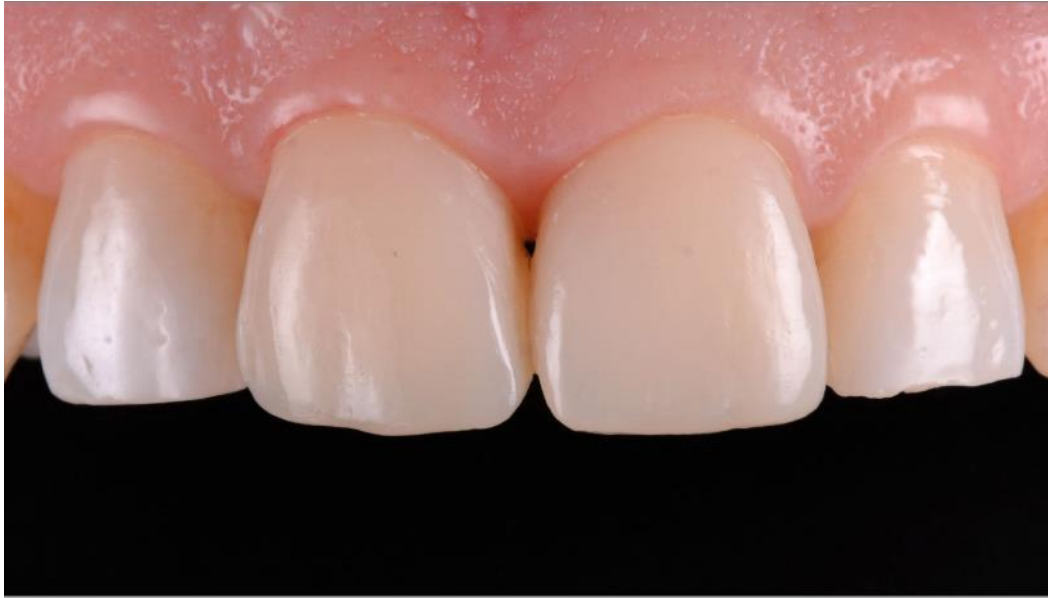13

Para el acabado secundario de la morfología se usa una fresa de goma a baja velocidad



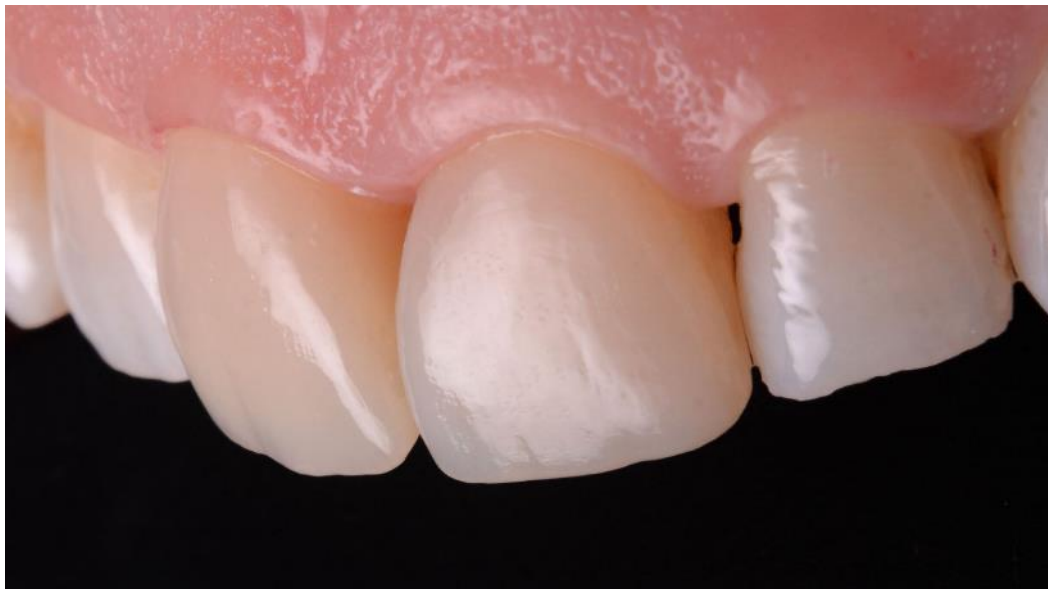14

Final polishing of the restoration using a thermoplastic wheel V Pulido final utilizando una rueda termoplástica.



13

Resultado final tras los ajustes oclusales en posiciones estáticas y movimientos dinámicos.



13

Resultado final, vista lateral. Las carillas fueron realizadas en dos sesiones, una para la reconstrucción y el acabado primario (1,5h) y una segunda cita para el acabado y pulido final (45 min).

Conclusión

La forma contorneada de las matrices Unica anterior impulsadas por Style Italiano permiten al clínico restaurar la forma y morfología natural proximal y cervical al mismo tiempo, al mismo tiempo y de una manera predecible, haciendo de estas matrices un producto muy útil para las restauraciones anteriores.

