

# Restauration MOD sur la première molaire

Procédure/étude de  
Dr Giuseppe Chiodera, Brescia - Italie

## myQuickmat Classico kit



Dr Chiodera est diplômé de médecine dentaire de l'université de Brescia.  
En 2004, une bourse du Kings College, Université de Londres, lui est accordée.

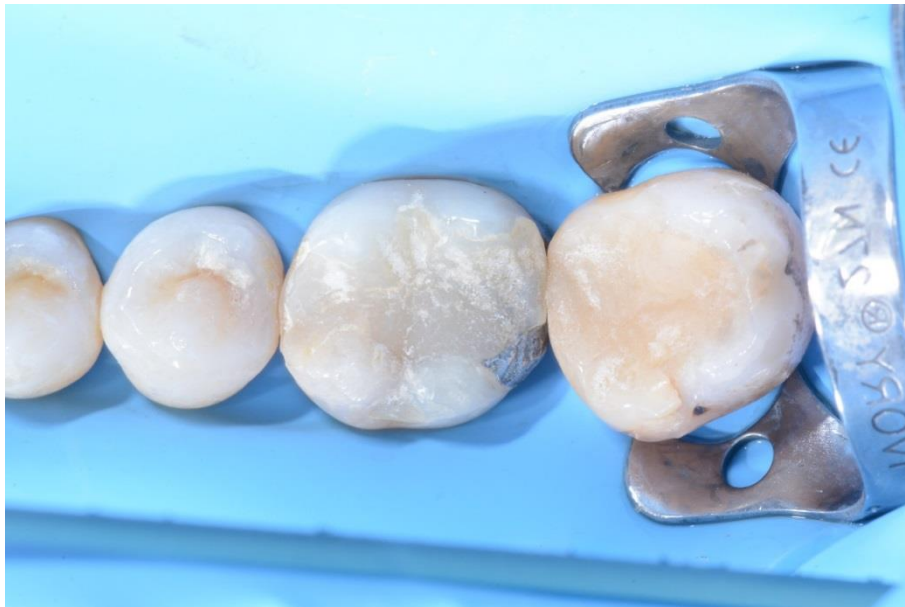Membre de Style Italiano, Dr Chiodera dirige depuis 2006 un cabinet privé en Italie spécialisé en odontologie conservatrice et endodontie.

Dr Chiodera rédige aussi de nombreux articles pour des revues nationales et internationales et enseigne dans plusieurs universités.

## Étude de cas

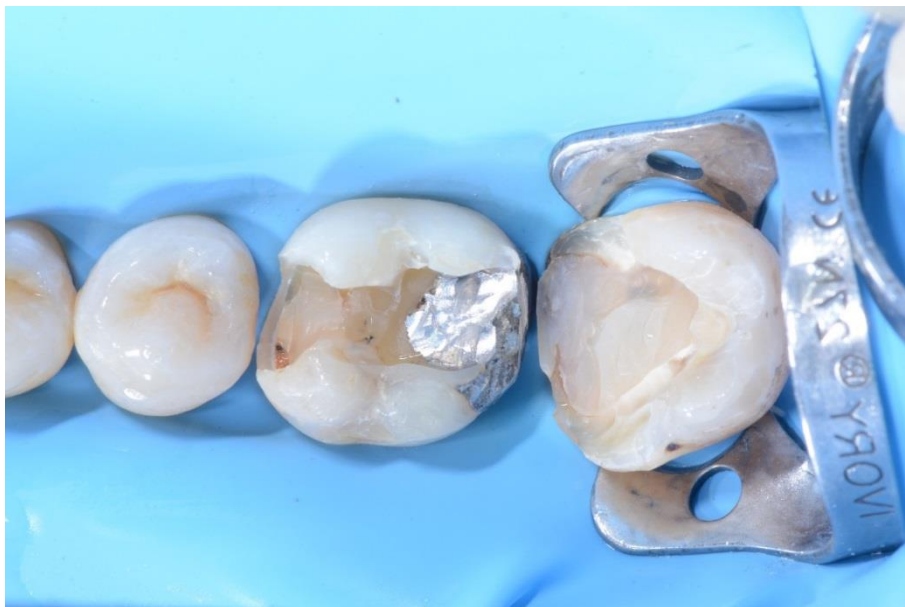Le patient s'est présenté avec une restauration en composite sur une ancienne obturation en amalgame sur la molaire 46 qui devait être remplacée et une lésion carieuse sur la molaire 47 mésiale.

Le cas suivant montre étape par étape la restauration directe en composite sur la première molaire avec le kit myQuickmat Classico de Polydentia.



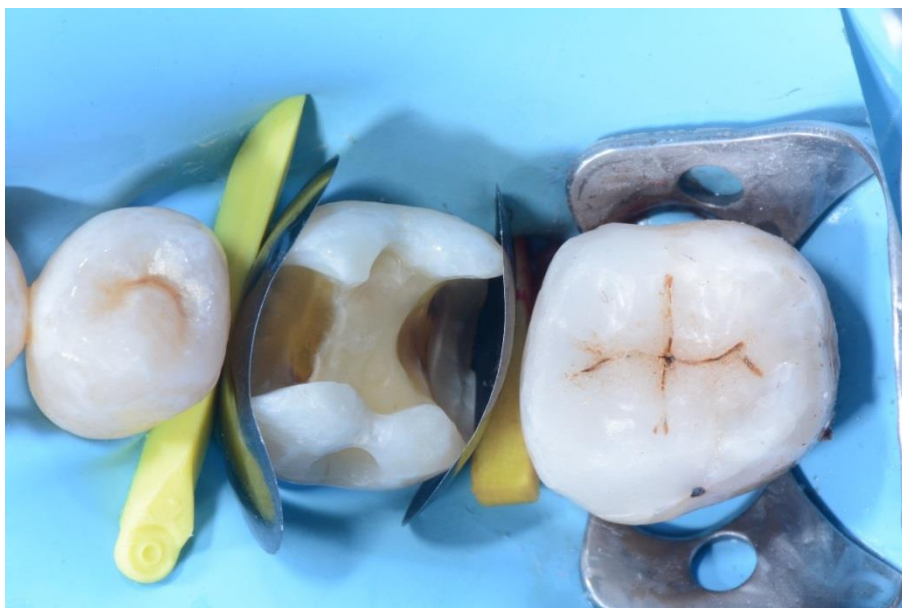01

Vue pré-opératoire des molaires 46 et 47 montrant une ancienne restauration en composite sur un amalgame sur #46 à remplacer, et une lésion carieuse sur 47.



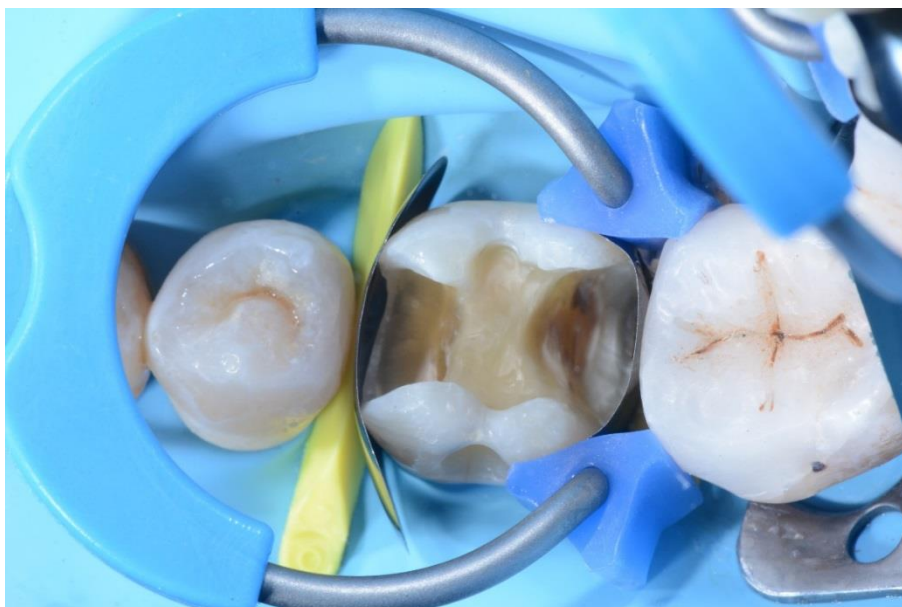02

Cavités partiellement préparées ; avant de poursuivre avec la restauration MOD de la première molaire, la classe II sur 47 a d'abord été restaurée.



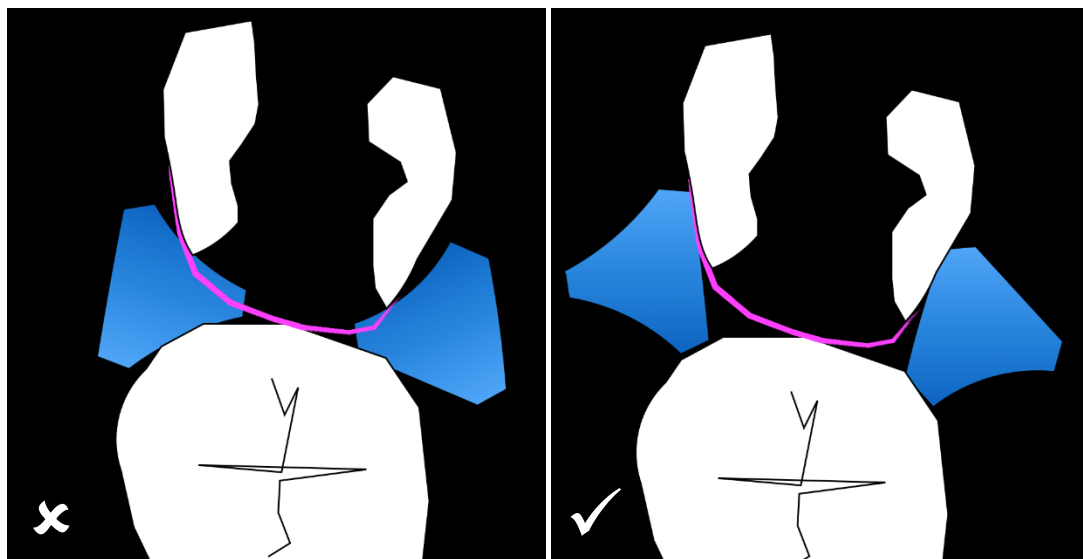
03

Vue occlusale de la première molaire dotée de matrices sectorielles LumiContrast et de coins en bois.



04

Cavité MOD sur la molaire 46 dotée de myRing Classico pour la restauration de la paroi interproximale distale. Des Delta Tubes ont été utilisés pour favoriser l'adaptation de la matrice LumiContrast aux parois linguale et buccale.

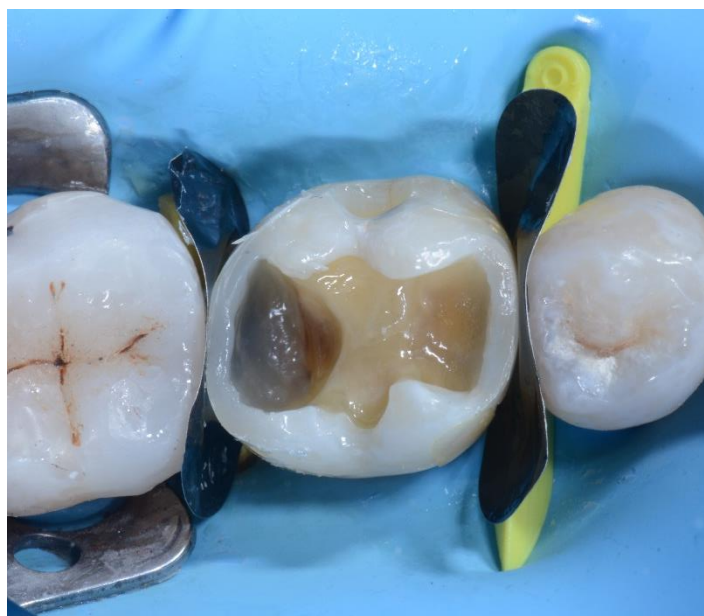

05

Orientation incorrecte des Delta Tubes.

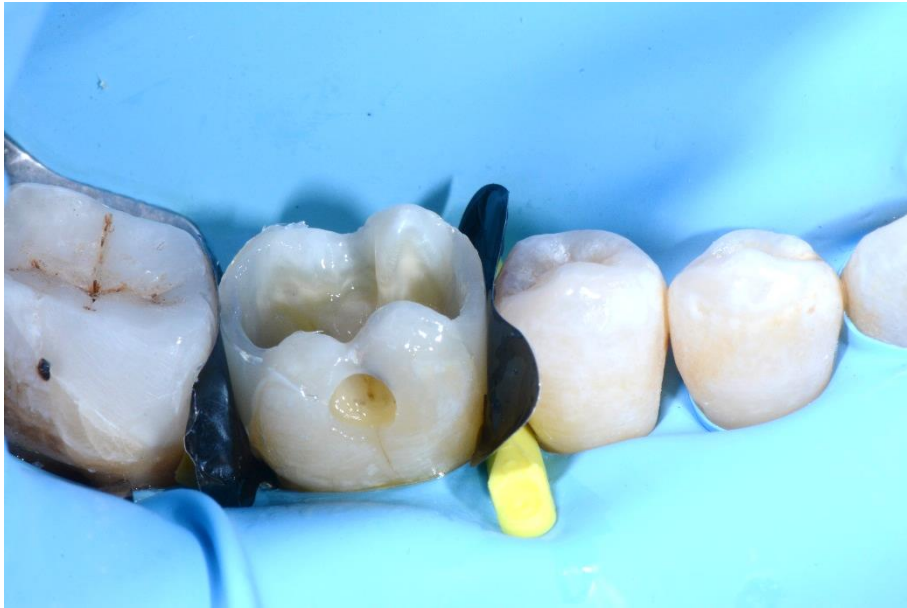Orientation correcte des Delta Tubes.

Cette illustration montre l'importance de l'orientation correcte des Delta Tubes. Une orientation correcte des Delta Tubes garantit une adaptation optimale de la matrice aux parois linguale et buccale, sans endommager ni affaisser la bande matricielle dans la cavité.



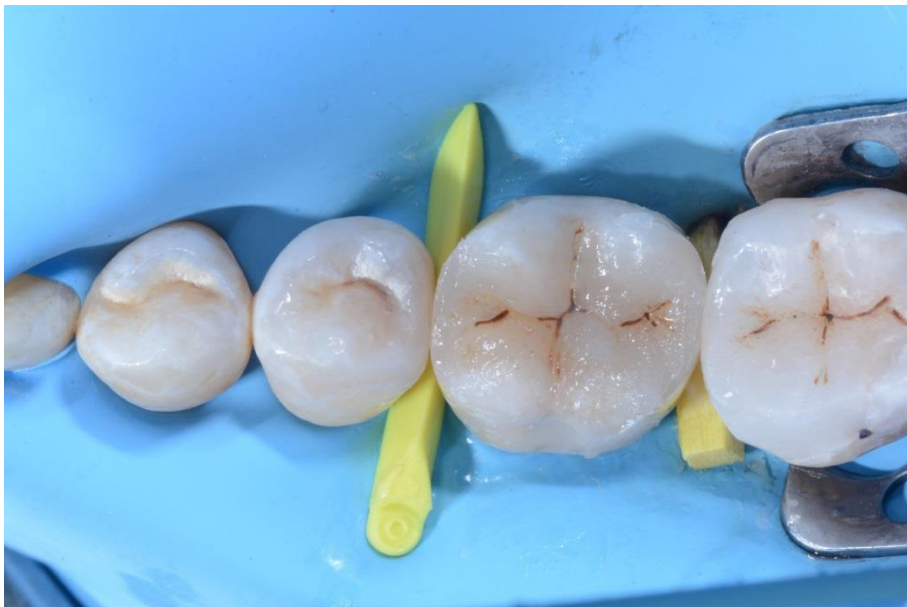06

# 46 après restauration des parois interproximales distale et mésiale, retrait de myRing Classico et des matrices sectorielles LumiContrast.



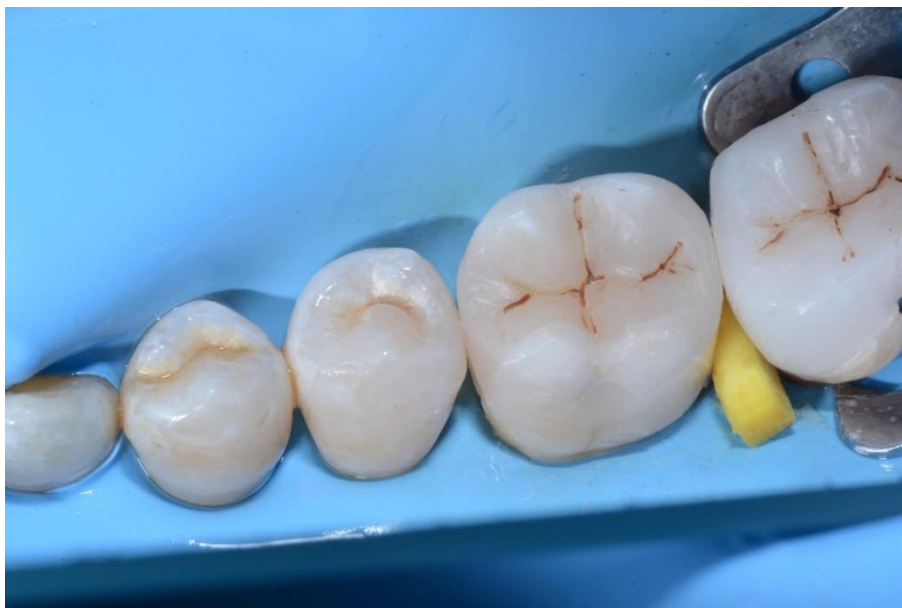07

Vue latérale de # 46 après la restauration des parois interproximales distale et mésiale.



08

Cavité occlusale remplie de composite avant la finition et le polissage.



09

Vue post-opératoire de la restauration.

## Conclusion

Le kit myQuickmat Classico de Polydentia est un système très efficace pour les restaurations postérieures de classe II.

Le kit myQuickmat Classico est facile à manipuler et offre une séparation tout en douceur grâce à l'anneau et au coin en bois.

myRing Classico en nickel titane se combine avec les nouveaux Delta Tubes pour une adaptation soignée de la bande matricielle autour de la dent. La taille et la forme des Delta Tubes assurent une adaptation très efficace de la matrice sans détérioration ni affaissement dans la cavité pour une restauration optimale du point de contact. La séparation efficace des dents est assurée par myRing Classico et les coins en bois.