




polydentia

swiss manufacture 

## CASO CLINICO

---

# restauro di classe IV su un incisivo laterale utilizzando Unica Proximal

per gentile concessione del  
Dr. Mohammed Al Hasani  
Iraq



---

## Dr. Mohammed Al Hasani, Iraq




Il Dr. Al Hasani si è laureato in Odontoiatria presso l'Università di Babilonia nel 2017. Ha frequentato numerosi corsi nazionali e internazionali di odontoiatria restaurativa, concentrandosi principalmente sui restauri diretti in composito. Nel 2020 ha completato un corso di diploma professionale Styleitaliano in Iraq. Il dottor Al Hasani attualmente tiene corsi di restauro diretto in composito, concentrandosi sui restauri posteriori in composito, condividendo la sua passione professionale sia sul territorio iracheno che all'estero.

---

# prodotto utilizzato

I prodotti Polydentia utilizzati in questo caso clinico sono:



## **Unica proximal**

Matrici anteriori

---

# restauro di classe IV su un incisivo laterale utilizzando Unica Proximal

## Caso clinico

Il/La paziente si è presentato/a nel nostro studio per un controllo di routine. Un'analisi iniziale ha rivelato una lesione cariosa di classe IV sull'incisivo laterale 12. Abbiamo deciso di eliminare la lesione cariosa e di procedere con un restauro diretto in composito della cavità.

Il seguente caso studio mostra la procedura di restauro passo dopo passo con la matrice anteriore Unica Proximal di Polydentia.

preoperatorio

preparazione  
della cavità

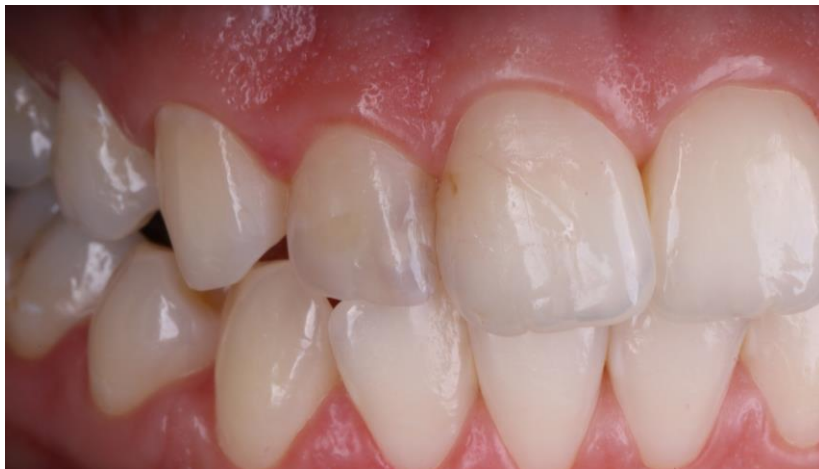posizionamento  
matrice

restauro

risultato

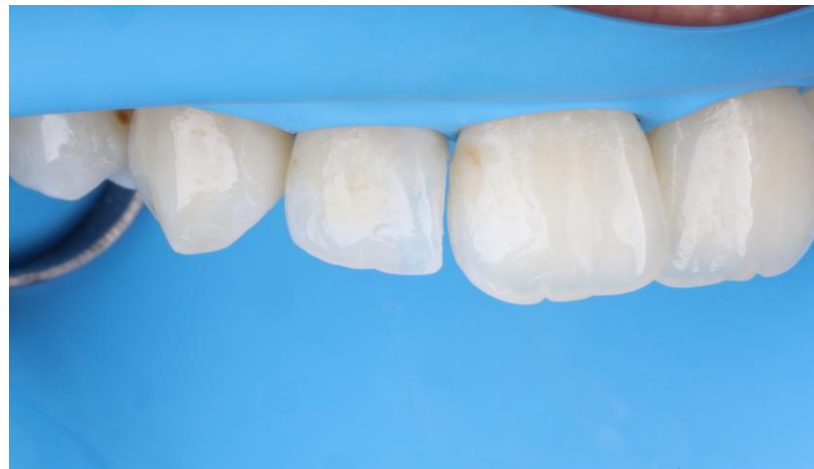

01



Vista preoperatoria della lesione cariosa sull'incisivo laterale 12.

02



Quadrante isolato con una diga di gomma.

preoperatorio

preparazione  
della cavità

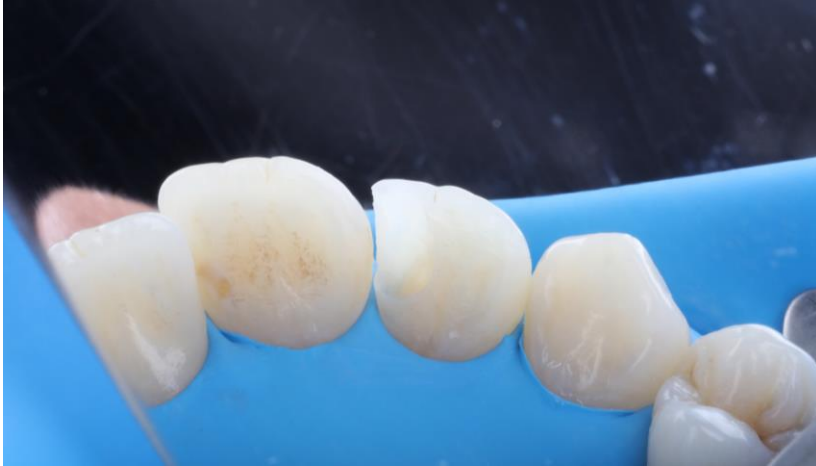posizionamento  
matrice

restauro

risultato



03



Situazione clinica dopo la rimozione della lesione cariosa, la pulizia dell'area prossimale e la disinfezione.

preoperatorio

preparazione  
della cavità

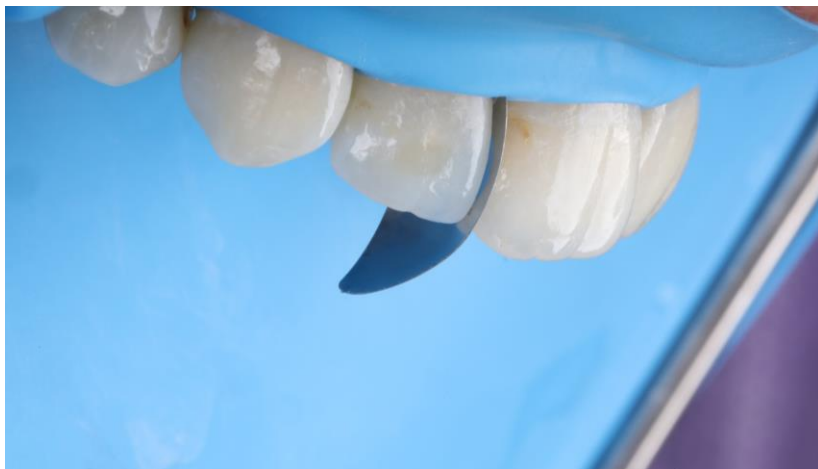posizionamento  
matrice

restauro

risultato

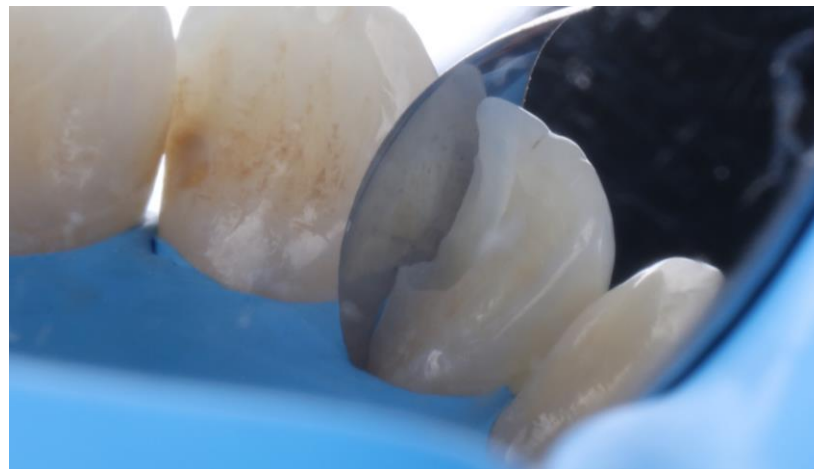

04



Unica Proximal posizionata mesialmente sul dente 12.

05



L'arco labiopalatale cervicale della matrice consente un facile scorrimento sottogengivale e aumenta la stabilità della matrice (anche senza cuneo).

preoperatorio

preparazione  
della cavità

---

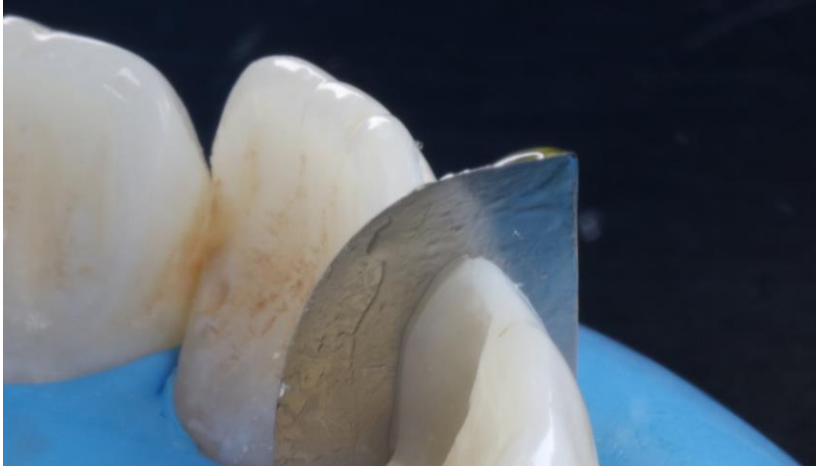
posizionamento  
matrice

restauro

risultato



06



Ricostruzione della parete prossimale dell'incisivo 12. La sagomatura della matrice riproduce la naturale morfologia prossimale del dente.



preoperatorio

preparazione  
della cavità

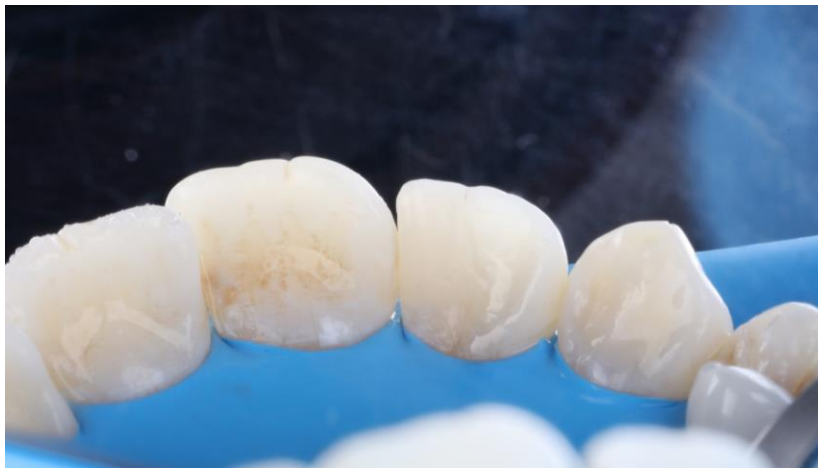posizionamento  
matrice

restauro

risultato

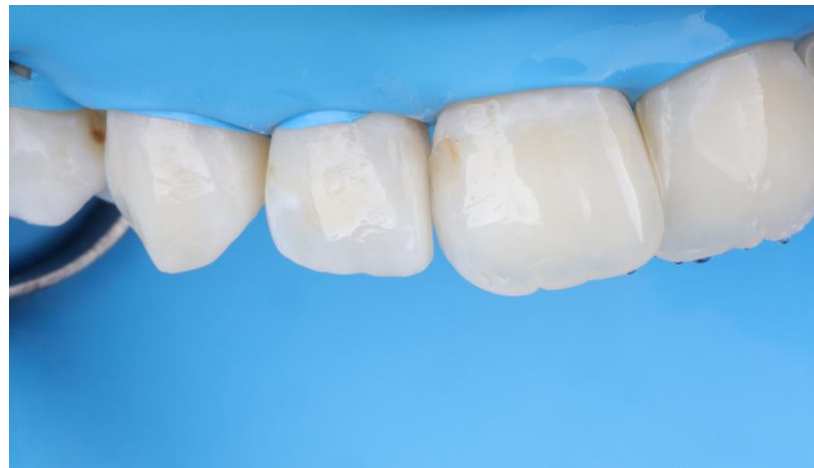

07



Ricostruzione della parete palatale.

08



Situazione clinica dopo la ricostruzione delle superfici degli incisivi, la rifinitura e la lucidatura.

preoperatorio

preparazione  
della cavità

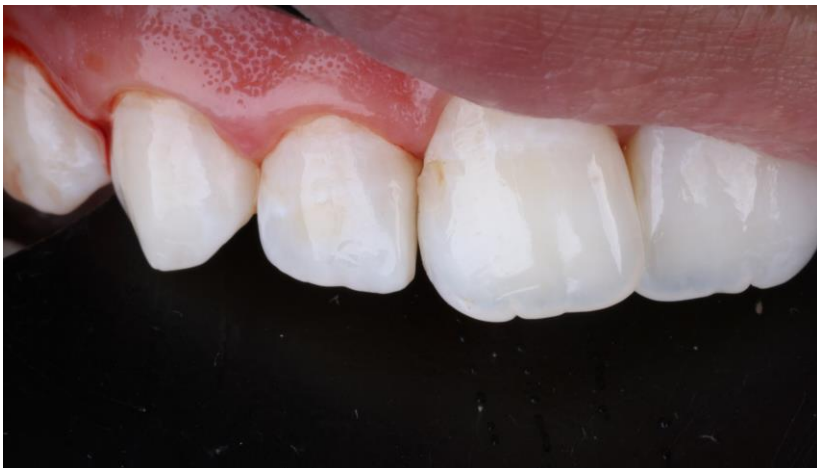posizionamento  
matrice

restauro

risultato

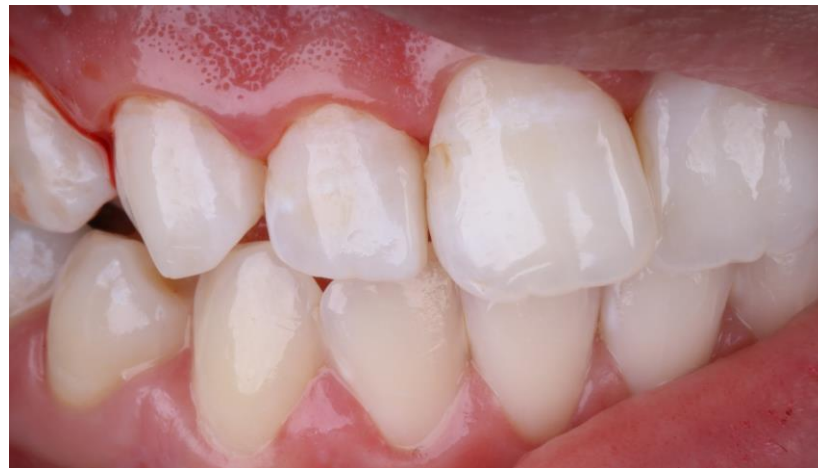

09



Immagini postoperatorie subito dopo la rimozione della diga di gomma.

10



Risultato finale.

---

# restauro di classe IV su un incisivo laterale utilizzando Unica Proximal

## Conclusioni

La stabilizzazione della matrice per ricostruire la parete interprossimale è di solito uno degli aspetti più impegnativi delle situazioni di classe IV.

L'utilizzo di Unica Proximal, concepita in collaborazione con StyleItaliano, supera questo problema. L'arco labiopalatale cervicale della matrice consente un facile scorrimento sottogengivale e aumenta la stabilità della matrice (anche senza cuneo).

In definitiva, il restauro è semplice e rapido e consente di ottenere una morfologia anatomica naturale del dente.

# caso clinico per gentile concessione del Dr Mohammed Al Hasani, Iraq



MKTG-0093-CC-IT REV 00 04.2024 © Polydentia SA, 2024. Tutti i diritti riservati. Polydentia, il logo Polydentia e tutti gli altri marchi commerciali sono marchi commerciali di Polydentia, salvo diversamente indicato o se reso evidente dal contesto in un determinato caso. Le immagini dei prodotti non sono necessariamente in scala. Limitazione di responsabilità: Alcuni prodotti potrebbero non essere disponibili per la vendita in tutti i Paesi. Contattare il distributore Polydentia locale ([www.polydentia.ch/en/distributors/](http://www.polydentia.ch/en/distributors/)) per informazioni sull'assortimento e la disponibilità dei prodotti. I prodotti Polydentia citati sono solo per uso professionale. Non tutti i dispositivi medici utilizzati durante il caso studio erano dispositivi Polydentia. La procedura completa non è mostrata. Alcune sequenze sono state omesse. Per le istruzioni complete, consultare le relative Istruzioni per l'uso, se disponibili. Polydentia è un produttore di dispositivi medici e non fornisce consigli medici. Polydentia non si assume alcuna responsabilità per lesioni ovvero danni a persone o cose derivanti dalla riproduzione del presente caso clinico. Lo scopo di questo caso clinico non è di raccomandare misure, tecniche, procedure o prodotti, né di elargire consigli. Inoltre, non sostituisce la formazione medica ovvero il proprio giudizio clinico come professionista della salute. Gli spettatori non dovrebbero mai ignorare il parere di un medico professionista ovvero ritardare la ricerca di un trattamento medico a seguito di quanto visto nel presente caso clinico. Le opinioni espresse sono quelle del singolo medico. I medici sono tenuti a usare il proprio giudizio professionale nel trattare i propri pazienti. I risultati possono variare da paziente a paziente.

# thanks for your attention!

## Contact us

 Via Cantonale 47, 6805 Mezzovico-Vira, Switzerland

 [info@polydentia.ch](mailto:info@polydentia.ch)

 [www.polydentia.ch](http://www.polydentia.ch)

## Follow us

 [facebook.com/polydentia](https://facebook.com/polydentia)

 [@polydentia](https://www.instagram.com/polydentia)

 [www.youtube.com/user/POLYDENTIASA](https://www.youtube.com/user/POLYDENTIASA)

