

## Ricostruzione MOD sul primo molare

Procedura/Studio del

Dott. Giuseppe Chiodera, Brescia - Italia

**myQuickmat Classico kit**



Il Dott. Chiodera si è laureato in Odontoiatria presso l'Università di Brescia. Nel 2004 ha vinto una borsa di studio alla Kings College University di Londra.

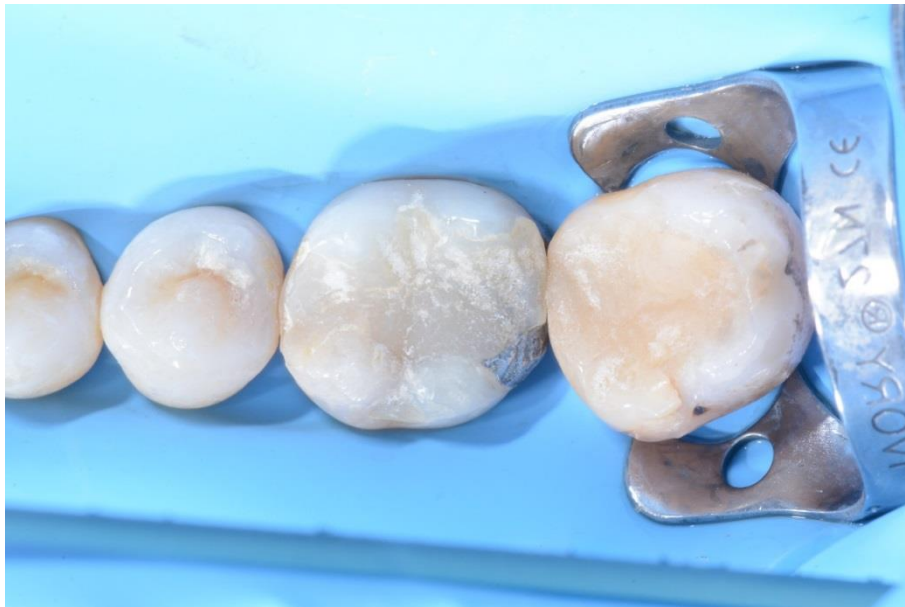Membro di Style Italiano, il Dott. Chiodera ha uno studio odontoiatrico privato in Italia dal 2006, dedicato principalmente all'odontoiatria conservativa e all'endodonzia.

Il Dott. Chiodera è anche molto attivo come autore di articoli per riviste nazionali e internazionali, oltre che come docente in molte Università.

## Case Report

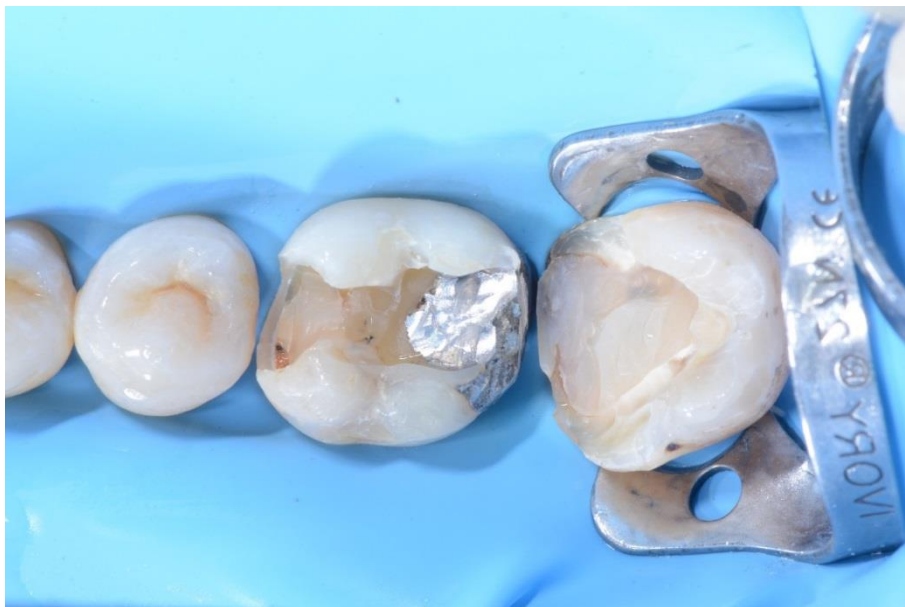Il paziente presentava una precedente ricostruzione con composito sopra una vecchia otturazione con amalgama che doveva essere sostituita sul molare 46 e una lesione cariosa sul molare 47 mesiale.

Il caso seguente mostra passo per passo la ricostruzione diretta con composito del primo molare usando il kit Polydentia myQuickmat Classico.



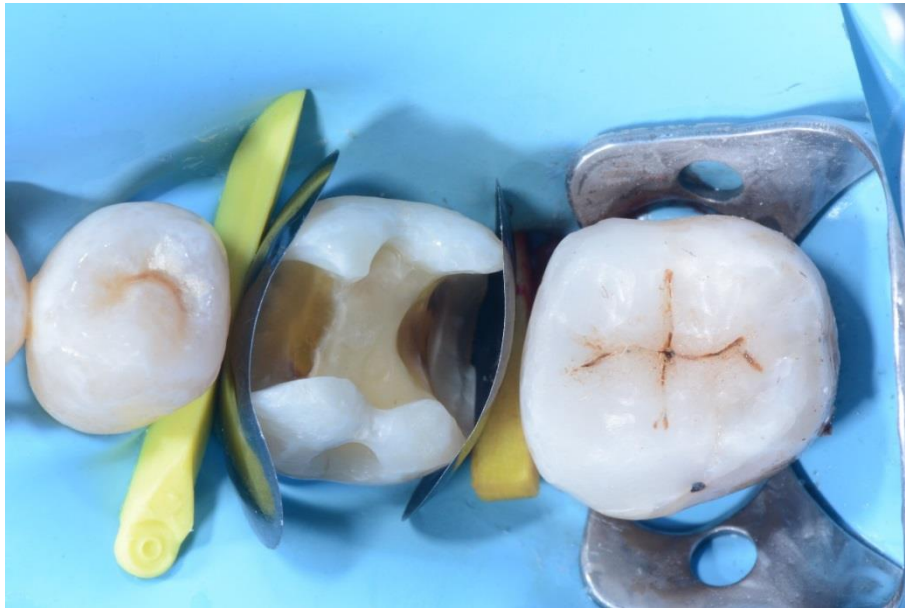01

Veduta pre-operatoria dei molari 46 e 47 che presentano una vecchia ricostruzione con composito sopra amalgama, da sostituire sul #46, e una lesione cariosa sul 47.



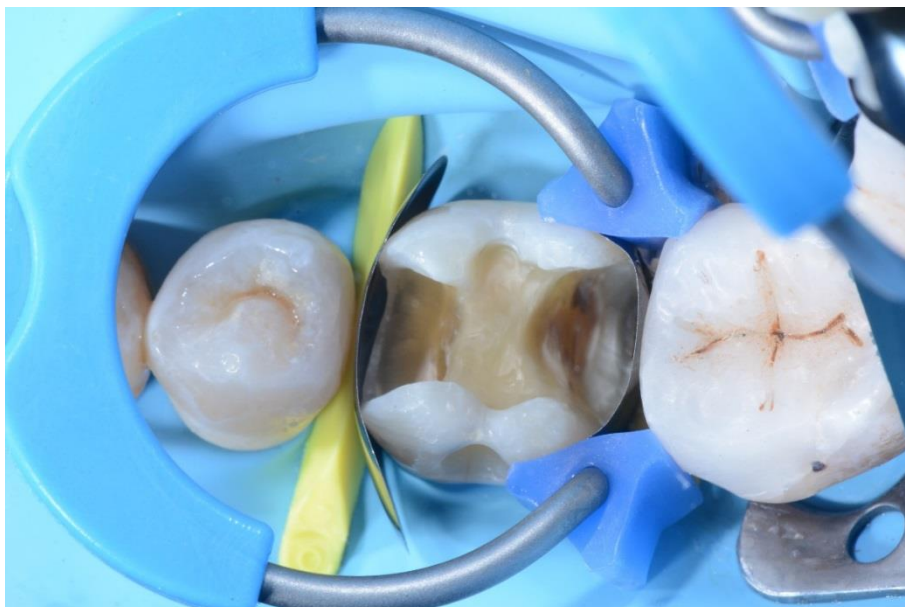02

Cavità parzialmente preparate; prima di procedere con la ricostruzione MOD del primo molare, si è proceduto innanzitutto alla ricostruzione di classe II sul 47.



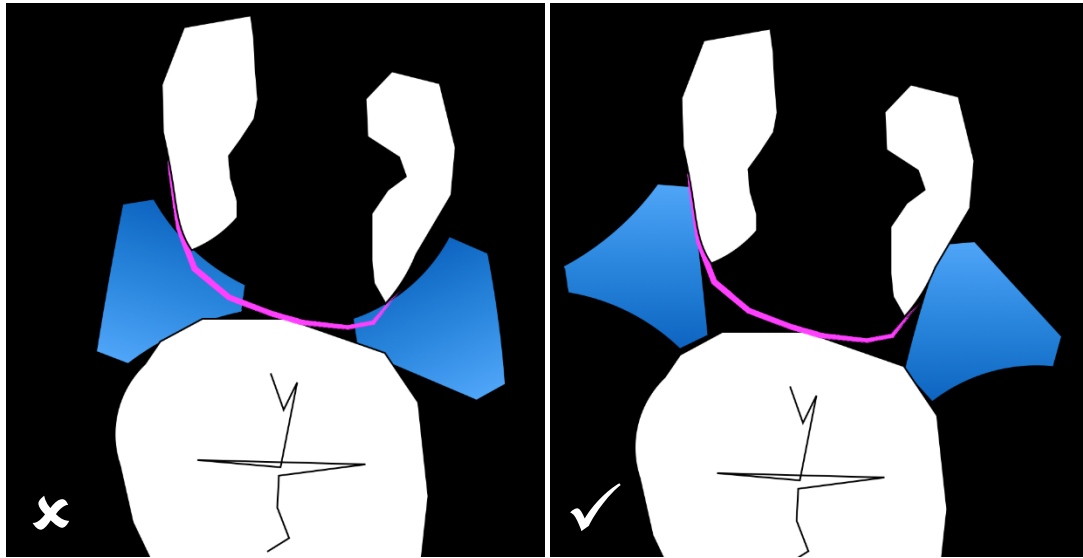
03

Veduta oclusale del primo molare dotato di matrici sezionali LumiContrast e di cunei.



04

La cavità MOD sul molare 46 dotato di myRing Classico per la ricostruzione della parete interprossimale distale. Sono stati usati Delta Tubes per favorire l'adattamento della matrice LumiContrast alla parete linguale e del cavo orale.

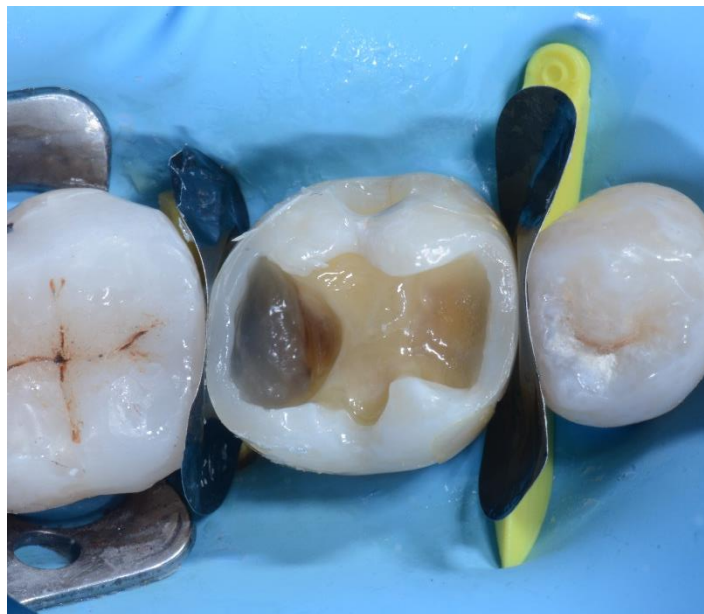

05

Orientamento errato dei Delta Tubes.

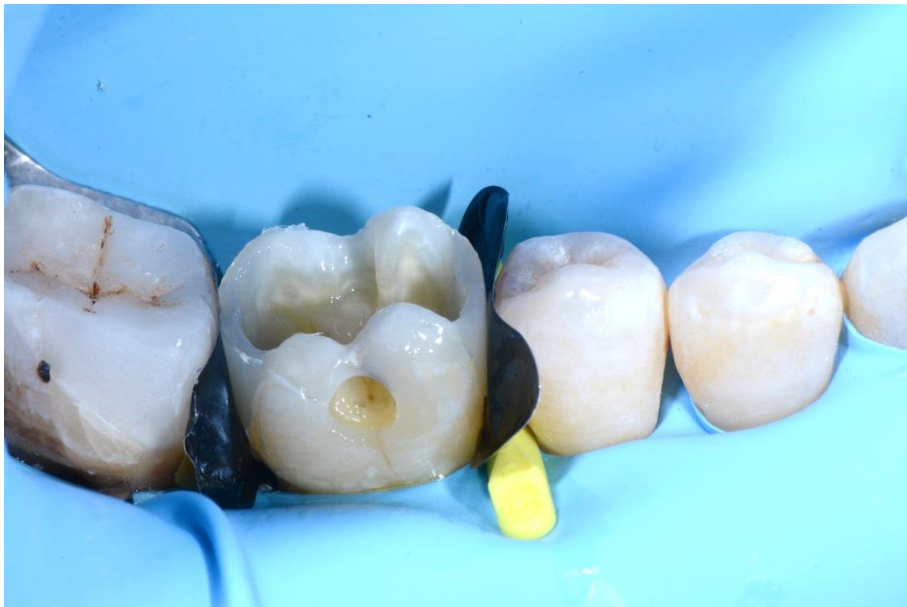Orientamento corretto dei Delta Tubes.

Questa illustrazione mostra l'importanza del corretto orientamento dei Delta Tubes. Un corretto orientamento dei Delta Tubes garantisce l'adattamento ottimale della matrice alla parete linguale e del cavo orale, senza danneggiare il nastro matrice, né causarne il collasso nella cavità.



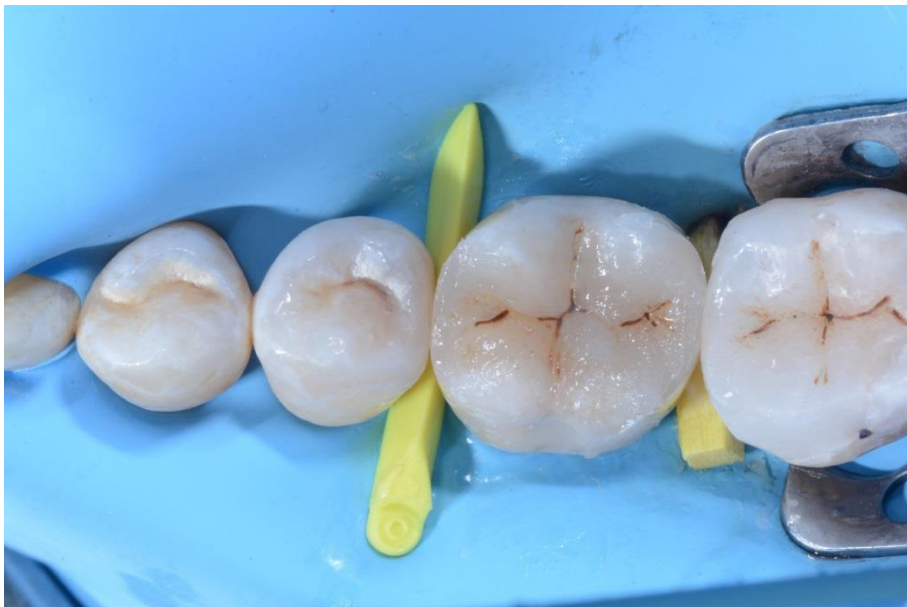06

# 46 dopo ricostruzione delle pareti interprossimali distale e mesiale, rimozione di myRing Classico e distacco delle matrici sezionali LumiContrast.



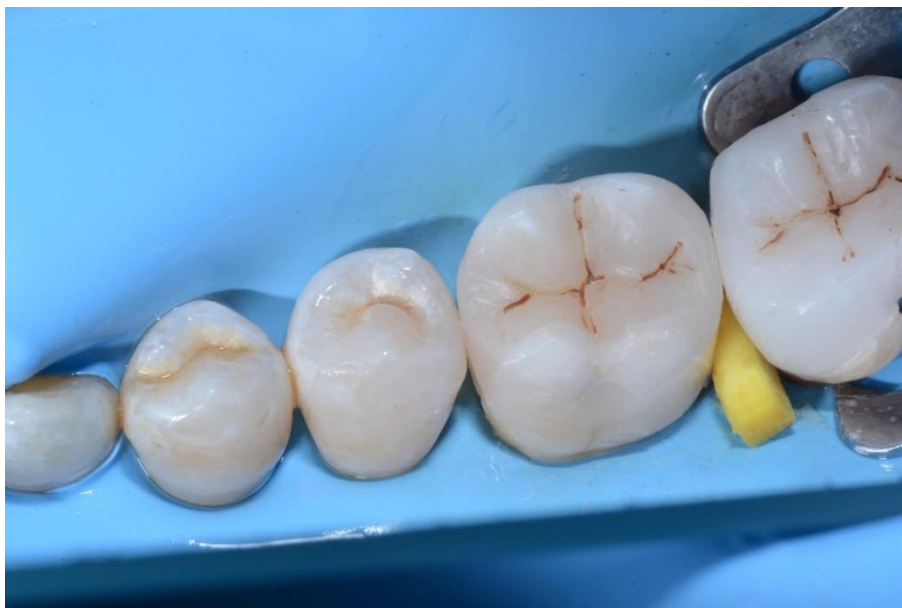07

Veduta laterale del # 46 dopo ricostruzione delle pareti interrossimali distale e mesiale.



08

La cavità oclusale riempita di composito prima di rifinitura e lucidatura.



09

Veduta post-operatoria della ricostruzione.

## Conclusione

Il kit Polydentia myQuickmat Classico è un sistema molto efficace per le ricostruzioni posteriori di classe II.

Il kit myQuickmat Classico presenta una combinazione facile da usare tra un delicato anello di separazione e un cuneo in legno.

Il myRing Classico in nichel titanio, in combinazione con i nuovi Delta Tubes, permette di plasmare accuratamente il nastro matrice intorno al dente. La misura e la forma dei Delta Tubes permette di adattare la matrice con grande efficienza senza che si danneggi o collassi nella cavità, assicurando così una ricostruzione ottimale del punto di contatto. Si ottiene con efficienza la separazione dei denti con la combinazione di myRing Classico e cunei in legno.